Aus dem Landkrankenhaus Cassel.

EIN FALL VON GESCHWULSTBILDUNG IM GEHIRN UND IN DEN WEICHEN HÄUTEN DES GESAMTEN ZENTRALNERVENSYSTEMS

INAUGURAL-DISSERTATION

ZUR

ERLANGUNG DER DOKTORWÜRDE

IN DER MEDIZIN, CHIRURGIE UND GEBURTSHÜLFE

DER

HOHEN MEDIZINISCHEN FAKULTÄT DER UNIVERSITÄT MARBURG

ACAD.
UGD. BAT.
BIBL.

VORGELEGT VON

FRIEDRICH LAHMEYER

AUS FRANKENBERG IN HESSEN-NASSAU

MARBURG

1913

Erscheint gleichzeitig in der Deutschen Zeitschrift für Nervenheilkunde. 49. Band.

Aus dem Landkrankenhaus Cassel.

EIN FALL VON GESCHWULSTBILDUNG IM GEHIRN UND IN DEN WEICHEN HÄUTEN DES GESAMTEN ZENTRALNERVENSYSTEMS

ACAD. UGD. BAT. BIBL.

INAUGURAL-DISSERTATION

ZUR

ERLANGUNG DER DOKTORWÜRDE

IN DER MEDIZIN, CHIRURGIE UND GEBURTSHÜLFE

DER

HOHEN MEDIZINISCHEN FAKULTÄT DER UNIVERSITÄT MARBURG

VORGELEGT VON

FRIEDRICH LAHMEYER

AUS FRANKENBERG IN HESSEN-NASSAU

MARBURG

1913

Erscheint gleichzeitig in der Deutschen Zeitschrift für Nervenheilkunde. 49. Band.

Angenommen von der medizinischen Fakultät
der Universität Marburg am 10. September 1913.

Referent: Prof. Jores.

Gedruckt mit Genehmigung der Fakultät.

MEINEN ELTERN

Digitized by the Internet Archive
in 2026

https://archive.org/details/IA41556031_0093

Die diffuse Geschwulstbildung in den weichen Häuten von Gehirn und Rückenmark ist keine häufige Erkrankung, immerhin ist sie in den letzten Jahren öfters der Gegenstand einer Publikation gewesen.

Im Folgenden soll ein im hiesigen Landkrankenhaus beobachteter und zur Sektion gekommener Fall mitgeteilt werden, der sowohl in klinischer, besonders aber in pathologisch-anatomischer Hinsicht von Interesse zu sein scheint. Ich gebe zunächst einen Auszug aus der Krankengeschichte wieder.

Pat. F., 36 Jahre alt, stammt aus gesunder Familie und war selber nie ernstlich krank, insbesondere will er nie geschlechtskrank gewesen sein. Patient ist verheiratet und hat drei gesunde Kinder.

Seit dem Spätsommer 1912 hat Patient zeitweilig über Kopfschmerzen zu klagen gehabt, die ihn aber zunächst noch nicht in seiner Beschäftigung als Werkmeister in einer Maschinenfabrik hinderten. Anfang November nahmen die Kopfschmerzen an Stärke zu, so dass er seine Arbeit aufgeben und zu Hause bleiben musste.

Am 12. Dezember bekam Patient nach Angabe seiner Angehörigen infolge der heftigen Kopfschmerzen einen Tobsuchtsanfall, so dass er in das städtische Krankenhaus zu Wiesbaden gebracht werden musste, wo er isoliert wurde. Er selbst weiss sich des Transportes und alles dessen, was mit ihm geschehen, nicht zu entsinnen. Am folgenden Tage war er wieder völlig klar. Bis zum 31. I. 13 verblieb Patient im Krankenhause zu Wiesbaden, während dieser Zeit bestand häufiges Erbrechen, das in letzter Zeit nachgelassen hat. Allmählich entwickelte sich eine Schwäche der Arm- und Beinmuskulatur, und auch das Sehvermögen auf dem rechten Auge nahm ab.

Am 7. II. wurde Patient in unsere Anstalt aufgenommen. Er klagte jetzt ständig über Kopfschmerzen, ohne einen besonderen Sitz derselben angeben zu können: sie bestanden über dem ganzen Kopf. Anfallsweise wurden dieselben stärker, und im Anschluss daran traten auch Schmerzen im Nacken, längs der Wirbelsäule, im Leib und in der Oberschenkelmuskulatur auf. Es bestanden keine Blasenbeschwerden, der Stuhlgang verlief normal, der Appetit war schlecht.

Die Untersuchung ergab folgenden Status:

Fieberloser Mann mit klarem Sensorium.

Weisse Hautflecken inmitten stärker pigmentierter Hautpartieen an den

Händen, Oberschenkeln, am Hals und am Scrotum, weisse Haarbüschel im Bart.

Mässiger Exophthalmus, links ausgeprägter als rechts.

Die Lidspalte links etwas weiter als rechts.

Die Pupillen reagieren, die rechte träger und in engeren Grenzen als die linke.

Beiderseitige Abducensparese. Der Facialis links in allen Ästen paretisch; auch kann das linke Auge nicht völlig geschlossen werden. Pfeifen unmöglich. Die Zunge kommt gerade heraus, Zungenbewegungen frei, keine Sprachstörungen, keine Schluckstörungen, Würgreflex schwach.

Die Wirbelsäule am Hals nicht druckempfindlich, brüsker Druck auf den Kopf löst im Nacken Schmerzempfindungen aus. Die Bewegungen des Kopfes sind sämtlich nicht bis zur Endstellung ausführbar und sind empfindlich.

Aufsetzen ohne Unterstützung nicht möglich, beim Sitzen hält sich Patient mit beiden Händen an den Oberschenkeln fest.

Hochgradige Parese der gesamten Muskulatur beider Arme. Die Muskulatur ist überall schlaff und mager, besonders die Interossei sind eingesunken.

Hochgradige Parese beider Ober- und Unterschenkel, während Füsse und Zehen bewegt werden können. Die Muskulatur auch hier schlaff und mager mit umschriebenen Atrophieen. Patellarreflex fehlt beiderseits, Achillessehnenreflex nur links auslösbar, Plantarreflex vorhanden, Kremasterreflex links angedeutet, epigastrischer Reflex beiderseits schwach. Die taktile Sensibilität ist gut bis auf eine Partie auf der Streckseite des linken Oberschenkels, wo Berührungen mit der Nadelspitze nicht prompt empfunden werden. Grobe Temperaturdifferenzen werden überall gut unterschieden. Für Nadelstiche besteht an den Beinen herabgesetzte Schmerzempfindung. Bei passiven Bewegungen der Extremitäten besteht nirgends eine Andeutung von Spasmus. Die Muskulatur wird an beiden Oberschenkeln als druckempfindlich angegeben. Weniger scheint der Knochen druckempfindlich zu sein. Empfindlichkeit der Nervenstämme in der Cruralis- und Ischiadicusgegend wegen der Empfindlichkeit der übrigen Weichteile nicht zu prüfen. Nn. popliteus und peronaeus nicht druckempfindlich.

Ophthalmoskopischer Befund:
Links Stauungspapille.
Rechts Neuritis optica.

Bei der Lumbalpunktion fliessen etwa 20 ccm leicht trüber, grünlichgelber Flüssigkeit ab, deren Eigenfarbe auch nach Zentrifugieren unverändert bleibt. Die Flüssigkeit gibt mit Essigsäure eine Spur Trübung, mit Ammoniumsulfat nach längerem Stehen einen feinflockigen Niederschlag, auf Kochen eine dichte, flockige Trübung. Im Sediment: Leukocyten, kleinzellige Lymphocyten und grosse einkernige Zellen mit reichlichem, z. T. basophilem Protoplasma.

Herz und Lungen ohne Befund. Bauchorgane desgleichen. — Hämoglobingehalt 80; im frischen Blutpräparat ist nichts Auffallendes. — Urin frei von Eiweiss und Zucker.

Kurz zusammengefasst besteht also: Linksseitige Stauungspapille, Exophthalmus, besonders links, linksseitige Facialislähmung aller Äste,

doppelseitige Abducenslähmung. Behinderung und Empfindlichkeit der Kopfbewegung. Schlaffe Parese sämtlicher Extremitäten mit Beginn am rechten Bein, Fehlen des Kniephänomens.

Druckempfindlichkeit der Oberschenkelmuskulatur.

Der Decursus morbi war bis auf eine letale Temperatursteigerung afebril.

12. II. Patient kann heute plötzlich die Augen schliessen, runzelt die Stirn gleichmässig, kann pfeifen, den Mund spitzen und die Zähne zeigen. Abducens bleibt aber beiderseits zurück.

16. II. Rechtes Auge jetzt ganz blind, links besteht normale Sehschärfe.

20. II. Der linke Abducens deutlich gelähmt, der rechte bleibt weniger zurück.

21. II. Lässt heute Urin unter sich, ohne es zu merken. Klares Sensorium.

25. II. In den letzten Tagen grosse Apathie und Schwäche. Lässt Stuhl unter sich. Rechte Pupille lichtstarr, während die linke noch reagiert.

26. II. Klagt heute Nachmittag über Stiche im Hinterkopf und über Schwindelgefühl, das ungefähr eine Stunde anhält.

28. II. Muskulatur des Thenar beiderseitig stark atrophisch, ist aber ebenso wie die Muskulatur der Vorderarme faradisch und galvanisch gut erregbar. Keine Entartungsreaktion. Bei zunehmender Apathie und Schwäche erfolgt am 5. III. der Exitus.

Bei der Deutung des Falles wiesen die Kopfschmerzen, das Erbrechen und die Stauungspapille auf einen raumbeschränkenden Prozess in der Schädelhöhle hin. Das gleichzeitige Bestehen von spinalen Symptomen machte die Annahme eines diffusen, Hirn- und Rückenmark affizierenden Prozesses von vornherein am wahrscheinlichsten. Die heftigen sensiblen Reizerscheinungen — als Wurzelsymptome aufgefasst — deuteten auf eine von den Häuten ausgehende Erkrankung hin.

Die Annahme einer tuberkulösen Meningitis schien nicht wahrscheinlich wegen der verhältnismässig zu langen Dauer der Erkrankung, wegen des afebrilen Verlaufs und des Fehlens anderweitiger tuberkulöser Erkrankungen.

Gegen eine epidemische Meningitis sprach ebenfalls die Chronicität des Falles, das Fehlen von Fiebererscheinungen und der völlige Mangel an Bakterien in der Lumbalflüssigkeit.

Sehr viel für sich hatte die Diagnose einer cerebrospinalen Lues. Sowohl die Dauer der Erkrankung passte gut in dieses Bild, als auch besonders der Umstand, dass gewisse Remissionen im Krankheitsverlauf auftraten. Eine syphilitische Infektion wurde jedoch auf das entschiedenste von dem ganz intelligenten Patienten in Abrede gestellt. Die vor einigen Wochen vorgenommene Wassermannsche

Blutuntersuchung hatte ein negatives Resultat ergeben, und auch sonst konnten keinerlei Residuen einer durchgemachten syphilitischen Infektion bei dem Patienten gefunden werden. Die bei der Lumbalpunktion gewonnenen morphologischen Bestandteile des Liquor besassen zu variabele Formen, als dass man sie eindeutig für Lues hätte verwerten können, und auch der positive Ausfall der Nonne-Apeltschen Reaktion konnte wohl bei dem starken Gesamteiweissgehalt nicht sehr ins Gewicht fallen.

Da nun andererseits der entzündliche Charakter der Lumbalflüssigkeit auch im Sinne einer sarkomatösen Meningitis von Rindfleisch sich deuten liess, die gefundenen grossen einkernigen Zellen als Geschwulstzellen aufgefasst werden konnten und der ganze klinische Verlauf, nicht zuletzt die eigentümliche Gelbfärbung des Liquor cerebrospinalis am einfachsten so seine Erklärung fand, wurde schliesslich die Diagnose auf eine multiple Tumorbildung in den Häuten des Hirns und Rückenmarks gestellt. Die Sektion sollte unsere Diagnose vollauf bestätigen.

Bei der am selben Tage vorgenommenen Autopsie zeigt sich die Dura mater spinalis straff gespannt und besonders im Halsteil und über der Cauda equina sehr stark ausgedehnt. Nach Spaltung der Dura finden sich nirgends Verwachsungen zwischen der Dura und den weichen Häuten. Die Nervenwurzeln, besonders am Halsmark, sind vielfach in eine durchscheinende blassrote Geschwulstmasse eingebettet, die besonders auch die Fäden der Cauda zu dicken Strängen anwachsen lässt. Am herausgenommenen Rückenmark finden sich in seiner ganzen Länge auf der Hinterfläche desselben aufgelagert knotige Verdickungen, die besonders im unteren Brustmark eine starke Entwicklung zeigen. Auf Durchschnitten erscheinen dieselben als Infiltrationen der Arachnoidea. Die Arachnoidea ist in ihrer ganzen Ausdehnung beteiligt, zwischen den einzelnen Knoten zeigt sich dieselbe überall weisslich verdickt. Die stärkste Infiltration findet sich im oberen Brustmark, wo die Aftermasse etwa $^1/_2$ cm dick ist. Aus den Maschen der Arachnoidea fliesst gelbliche Flüssigkeit ab. Das Mark selber fühlt sich überall weich an, die Zeichnung desselben erscheint durchgehend gut erhalten.

Die Pia über der Oblongata und dem Pons ist ähnlich infiltriert wie die des Rückenmarks und besonders zwischen Oblongata und Pons auf der rechten Seite knotig verdickt, so dass hier Abducens und Facialis durch die Geschwulstmasse hindurchziehen.

Das Gehirn ist voluminös, die Windungen ziemlich flach, in der Gegend des Chiasma ist die Pia ebenfalls geschwulstartig verdickt

und von hier aus folgen weissliche Infiltrationen den Gefässen in die Inselfurche hinein. Besonders an dem rechten Stirnhirn ist das Gebiet der unteren Zentralwindungen von einer flächenhaften gelblichen Geschwulstmasse eingenommen.

Die Ventrikel sind mässig erweitert. Unter dem Balkenknie findet sich noch eine etwa bohnengrosse geschwulstartige Verdickung in das Septum pellucidum hineinreichend.

Die einzelnen Geschwülste haben besonders am Gehirn und Pons eine markähnliche Konsistenz, während sie am unteren Mark von mehr gallertartiger Beschaffenheit sind.

Nach Abmeisselung der Orbitaldächer und Freilegung der Nn. optici bis zu den Bulbi ist keine Geschwulstmasse zu entdecken.

Die Sektion des übrigen Körpers ergibt ausser alten tuberkulösen Herden beider Lungen nichts Besonderes.

Gehirn, Rückenmark und beide Nn. optici werden nach 2tägiger Formalinfixierung in Müllerscher Flüssigkeit gehärtet.

Wenden wir uns nun zu den Ergebnissen der genaueren mikroskopischen Untersuchungen und beginnen mit der Betrachtung von Schnitten, die in Längsrichtung durch die zusammengebackene Masse der Cauda angelegt wurden, so finden wir folgendes Bild:

Die einzelnen längs getroffenen Nervenstränge sind eingescheidet von der Masse des Tumors, welcher den Zwischenraum der etwa um das Doppelte ihrer eigenen Breite auseinanderliegenden Nervenstränge ausfüllt. Die einzelnen Nervenstränge sind gegen den umgrenzenden Tumor durch keine bindegewebige Hülle abgetrennt, sondern die Tumorzellen grenzen unmittelbar an die zu äusserst liegenden Nervenfasern an. Im Innern der Nervenbündel sieht man am van Gieson-Präparat deutlich die rotgefärbten Fibrillenscheiden (Endoneurium). Von einem Epineurium, welches das ganze Nervenbündel umhüllen sollte, ist hingegen nichts zu sehen, nur an einigen Stellen sind zarte rote Fasern zu erkennen, die aber dem Nervenbündel nicht mehr direkt aufliegen, sondern vom Tumorgewebe abgehoben sind; sonst aber ist das Epineurium völlig im Tumor aufgegangen.

Im allgemeinen findet kein Eindringen von Tumorzellen in das Nervenbündel hinein statt; nur an wenigen Stellen sieht man — dann aber stets in der Nähe eines Gefässes — eine geringe Anhäufung von Zellen innerhalb der einzelnen Nervenfasern und deren Septen gelegen.

Ehe wir zur Betrachtung der übrigen Rückenmarksabschnitte übergehen, soll hier gleich der histologische Aufbau des Tumors etwas näher geschildert werden.

Das Geschwulstgewebe setzt sich zusammen aus Zellen und Zwischensubstanz (vergl. Abbildg. 1).

Der Zellreichtum ist ein mittlerer. Die Zellen liegen regellos angeordnet in kleinen Abständen voneinander, so dass etwa jede Zelle von der anderen um das Doppelte ihrer Grösse entfernt liegt. Nur selten sieht man sie zu zwei oder drei aneinander liegen. Ihre Grösse schwankt von der eines roten Blutkörperchens bis zum doppelten Umfang. Die Form der Zellkerne ist gleichfalls variabel, man sieht runde, ovale und spindelige Kerne, sie sind mit Hämatoxylin tief dunkel gefärbt und lassen keine Kernkörperchen erkennen. Vereinzelt finden sich einige grössere, hellere, bläschenförmige Kerne mit deutlichem Kerngerüst. Meist sieht man von den Zellen nur die Kerne, manchmal lässt sich aber ein deutlicher Protoplasmaleib abgrenzen, von dem anfangs breite protoplasmatische Fortsätze ausgehen, die sich allmählich zu schmalen Fasern verjüngen.

Diese Fasern verflechten sich nun zu einem Maschenwerk. Das Kaliber der Fasern ist ungleichmässig, streckenweise zart und fein, wie Gliafasern aussehend, dann aber wieder dick und bandartig. Die Fasern verlaufen selten parallel, meist sind sie wirbelartig verflochten und schliessen die Zellen in ihr Netzwerk ein, wobei die Zellen entweder frei in dem Maschenwerk liegen oder sich den Fasern anlegen.

Die faserige Intercellularsubstanz nimmt bei der Hämatoxylin-Eosinfärbung einen blassrötlichen Farbenton an; nach der van Gieson-Eisen-Hämatoxylinmethode färbt sie sich gelb bis gelbbraun im Gegensatz zu den leuchtend rot gefärbten Bindegewebsfibrillen.

Dort, wo der Tumor besonders stark entwickelt ist, wie am oberen Brustmark, sind die Fasern des Zwischengewebes auffallend breit und bandartig, und man bemerkt hier schon bei der van Gieson-Färbung, wie daneben noch eine andere Art von Fasern vorkommt, die viel feiner und schärfer konturiert ist. Mit der von Stumpf für die Färbung von Gliaelementen empfohlenen Heidenhainschen Eisen-Alaun-Hämatoxylinfärbung sieht man nun an diesen Stellen, dass die scharf konturierten Fasern eingelagert sind in die protoplasmatischen Ausläufer. Erstere sind von ganz gleichmässigem Kaliber, oft geknickt, von starrem Aussehen und sind intensiv blau-schwarz gefärbt, während die protoplasmatische Fasersubstanz eine hellbraune Farbe angenommen hat. Vergleicht man diese Fasern mit den Fasern der zentralen Glia, so fällt eine grosse Ähnlichkeit in Bezug auf Färbung und Gestalt auf. Die Elemente des Bindegewebes sind im allgemeinen bei der Heidenhainschen Färbung braun tingiert; allerdings sieht man an einzelnen Abschnitten

der Pia Bindegewebsfibrillen, die ganz genau ebenso konturiert und gefärbt sind wie die eben beschriebenen Fasern.

Spezifische Gliafärbungen nach der Methode von Weigert-Benda und nach der Malloryschen Hämatoxylinmethode brachten kein einwandfreies Ergebnis, da die Differenzierung stets eine mangelhafte war. Elastische Fasern liessen sich in der Intercellularsubstanz nicht nachweisen.

Der Gehalt an Gefässen des Tumors ist nicht übermässig gross.



Fig. 1.

Schnitt durch den Tumor am mittleren Brustmark. Gefärbt nach v. Gieson Phot. im Plattenabstand: 15 cm, Winkel Objektiv 7a, Okular 3.

Häufig kann man eigentümliche Bildungen an den kleinen Gefässen erkennen. Man sieht nämlich vielfach zierliche Gefässbäumchen, die am Ende ihrer Verästelung ein kleines Konvolut von ganz zarten Gefässchen tragen, worin man ausser dem Endothel und einer kleinen Gefässmembran noch vermehrte Kernbildung erkennt. Ein Beweis wohl, dass auch der Gefässapparat an der Wucherung beteiligt ist.

und zwar finden sich diese Bilder fast nur in den unteren Rückenmarksabschnitten. Im übrigen lassen sich keinerlei Beziehungen zu den Gefässen feststellen.

Betrachten wir nun Querschnitte des Rückenmarks, so findet sich eine ziemliche Übereinstimmung der Veränderungen in allen Höhen des Rückenmarks bis auf die Gegend des oberen Brustmarks. Schnitte von letzterem wollen wir daher nachher besonders besprechen und uns zuerst der Betrachtung der übrigen Schnitte widmen. Bei schwacher Vergrösserung fällt vor allem das schöne, unveränderliche Strukturbild des Rückenmarks in die Augen. Das Mark zeigt durchweg normale Querschnittsbilder, ist nirgends komprimiert und in der ganzen Zirkumferenz mit dem nach van Gieson leuchtend rot gefärbten Piaring umgeben. Nach aussen von der Pia ist das Rückenmark mantelartig von Tumormasse umlagert. In der Höhe des unteren Lumbalmarks umgibt die Geschwulstmasse ringförmig das ganze Rückenmark, ist aber vorwiegend entwickelt in der Gegend der ein- und austretenden Wurzeln (s. Abbildung 2). Die Wurzeln sind völlig eingebettet in Geschwulstmasse, die etwa $2\,^1/_2$ mm dick ist, während die Dicke in der übrigen Zirkumferenz $^1/_2$ bis 1 mm beträgt. Je weiter man am Rückenmark in die Höhe geht, desto mehr zeigt sich in der Entwicklung der Neubildung eine auffällige Bevorzugung der hinteren Fläche des Rückenmarks. So bieten Querschnitte des unteren Brustmarkes das Bild eines sichelförmig der hinteren Zirkumferenz des Rückenmarks aufsitzenden Tumors. Auf der vorderen Peripherie ist nur ein dünner Saum von Tumor erkennbar, während auf der Hinterfläche die eintretenden Wurzeln eingebettet sind in dickes Geschwulstgewebe. Im Halsmark liegen die Verhältnisse wieder etwas anders. auch hier ist die hintere Zirkumferenz stärker befallen, doch auch um die vorderen austretenden Wurzeln herum kann man eine mächtigere Entwicklung des Tumors beobachten.

Bei stärkerer Vergrösserung sieht man die Pia überall dicht dem Mark anliegen. Die um die Pia herumgelagerten Tumormassen werden von den bindegewebigen Fasern der Arachnoidea durchzogen, und auch peripherwärts sieht man meist noch eine äussere Lamelle der Arachnoidea den Tumor umgrenzen. Die Nervenwurzeln liegen, wie schon erwähnt, mitten im dichtesten Tumorgewebe; z. T. sind dieselben abgegrenzt durch das Perineurium, an anderen Stellen hingegen kann man sehen, wie sich die bindegewebige Hülle aufgefasert hat und schliesslich im Tumor völlig aufgegangen ist. Oft zeigen die Randpartien der Nervenbündel eine leichte Infiltration mit Geschwulstzellen, so dass die einzelnen Nervenfasern auseinander gedrängt werden.

Die Rückenmarkssubstanz selber ist völlig frei von Tumorelementen, weder entlang der Gefässe oder der pialen Septen oder der ein- und austretenden Wurzeln lässt sich ein Eindringen von Geschwulstelementen nachweisen.

Besondere Verhältnisse in Bezug auf die Anordnung der Tumorzellen lassen die Schnitte durch das Lumbalmark erkennen. In das straffe Bindegewebe der dem Rückenmark fest anliegenden Pia sind nur vereinzelte Tumorzellen eingedrungen, dann folgt nach aussen eine Schicht, wo die Tumorzellen und ihre Zwischensubstanz locker eingebettet sind in das nach van Gieson rot gefärbte, zarte Maschenwerk der Arachnoidea, wobei ein deutlicher Unterschied zwischen der Intercellularsubstanz des Tumors und dem Bindegewebe zutage tritt. Auf diese Schicht folgt ein Ring mit ganz dicht stehenden Tumor-



Fig. 2.

Querschnitt durch das untere Lumbalmark. Gefärbt nach Weigert-Pal mit Alaunkarmingegenfärbung. Phot. im Plattenabstand 20 cm, Objektiv Zeiss 70 mm, Projektionssystem-Vergrösserung: 2fach.

zellen, hier ist nichts mehr von Bindegewebe zu entdecken, nur Tumorzellen, eine an der anderen, und ebenso hat sich die faserige Zwischensubstanz zu einem ganz dichten Faserfilz verflochten. In derselben Weise, wie die Anordnung der Schichten um das Mark herum beschrieben ist, legt sich auch der Tumor um die einzelnen Wurzeln herum, erst folgt eine Schicht mit lockerer Anordnung, dann eine mit dichter Anordnung. Dies ist besonders gut an den mit Hämatoxylin gefärbten Präparaten bei schwacher Vergrösserung zu sehen. Die Nervenwurzeln sind umgeben von einem hellen Hof, der dann wieder von einem dunkeln Ring eingefasst ist. Diese Verhältnisse liegen nur am Lumbalmark so, in den anderen Rückenmarkspartien

umgibt ein gleichmässig lockeres Gefüge von Tumormasse Rückenmark und Wurzeln.

Die Form der Zellen und die Intercellularsubstanz verhält sich genau, wie oben schon beschrieben, nur findet man die grösseren, helleren, bläschenförmigen Kerne seltener, dafür meist die gleichmässig stark gefärbten rundlich bis rundlich-ovalen Formen. Es besteht keine stärkere Anhäufung von Tumorelementen um die Gefässe herum.

Der Zentralkanal des Rückenmarks weist eine sehr weite Lichtung auf und erscheint besonders stark nach den Seiten ausgezogen. Der Ependymbesatz ist überall erhalten und zeigt nichts Atypisches. Dagegen sind um den Zentralkanal herum die Zellen in der Substantia grisea centralis stark vermehrt. Meist findet sich der Typ der ovalen, heller gefärbten bläschenförmigen Kerne mit Gerüstsubstanz. Die grösste Weite und die stärkste Zellvermehrung besitzt der Zentralkanal im Gebiete des oberen Brustmarks, wo auch der periphere Tumor am stärksten entwickelt ist. Hier zeigt der Zentralkanal eine Ausbuchtung nach hinten und treibt so einen gliösen Zapfen vor sich her in der Richtung der Fissura mediana posterior, wobei die Hinterstränge auseinander gedrängt werden.

Betrachten wir nun Querschnitte vom Rückenmark aus der Höhe des oberen Brustmarks, da, wo schon makroskopisch die stärkste Auftreibung des Rückenmarks zu sehen war, so bietet sich hier schon bei schwacher Vergrösserung ein anderes Bild, wie bisher (vergl. Abbildung 3). Der Hinterseite des Rückenmarks liegt eine Aftermasse von 8 mm Dicke auf. Die Pia ist in der Gegend des Eintrittes der linken hinteren Wurzel vom Tumor durchbrochen, der hier in das Rückenmark eindringt und bis an das linke Hinterhorn reicht. Bei dieser Vergrösserung ist das Tumorgewebe gut gegen die nervöse Substanz abzugrenzen. Die Begrenzungslinie zwischen Tumor und Mark bildet eine nach dem Mark zu konvexe Linie mit zwei ebenfalls nach dem Mark zu konvexen Ausbuchtungen, so dass man deutlich den Eindruck erhält, dass der Tumor von aussen nach innen zu gewachsen ist. Bei etwas stärkerer Vergrösserung zeigt sich Folgendes:

Die Vorder- und Seitenfläche des Rückenmarks ist, wie an den Schnitten des unteren Brustmarks, nur gering von Tumorzellen umgeben, die Pia überall gut erhalten. Verfolgen wir nun die Pia nach der Rückfläche zu, so ist auf der rechten Seite, da wo die rechte Wurzel eintritt, die Pia ebenfalls noch sichtbar. Der nach aussen anschliessende Tumor wächst nun zu immer grösserer Mächtigkeit heran. Kurz bevor die Pia von rechts an gerechnet die Fissura me-

diana posterior erreicht, fängt sie an, ganz zart zu werden und in einzelne von Tumorzellen getrennte Fasern zu zerfallen, gewissermassen sich im Tumor aufzusplittern. Bald sieht man gar nichts mehr von Pia und der Tumor grenzt nun direkt an die nervöse Substanz, greift aber vorläufig noch nicht auf dieselbe über, sondern ist scharf von ihr getrennt. Nur innerhalb der präformierten Furchen sieht man ausser einigen Resten von den Piasepten eine geringe Infiltration mit Geschwulstelementen. Genau solche Bilder finden sich auch auf der linken Hälfte des Querschnittes; kurz vor dem Eintritt der linken hinteren Wurzel beginnt auch hier die Pia im Tumor aufzugehen, und letzterer schiebt sich in Form von schmalen Zapfen in das Rückenmark ein, überall aber scharf gegen die nervöse Substanz abgegrenzt. Der Tumor dringt dann entlang der linken hinteren Wurzel



Fig. 3.

Querschnitt durch das obere Brustmark. Gefärbt nach Weigert-Pal mit Alaunkarmingegenfärbung. Phot. im Plattenabstand 20 cm, Objektiv Zeiss 70 mm, Projektionssystem-Vergrösserung: 2fach.

in zwei nach dem Mark zu konvexen Bogen gegen das linke Hinterhorn vor, um letzteres mit dem am weitesten vorgeschobenen Bogen zu erreichen. Gegen die weisse Substanz ist der Tumor auch hier an den Stellen stärksten Eindringens scharf abgesetzt, nirgends sieht man zugrundegegangene Nervenfasern oder andere Reste nervöser Substanz im Tumor und andererseits keine stärkere Infiltration der nervösen Substanz mit Tumorzellen, sondern geschlossen rückt der Tumor vor, nicht infiltrierend, sondern komprimierend, wie das auch aus den abgeplatteten Querschnittsbildern der dem Tumor zunächst liegenden Nervenfasern hervorgeht. Nur gegen die graue Substanz lässt sich der Tumor nicht so scharf abgrenzen, die Geschwulst ist hier sehr

zellreich und zeigt einen mehr allmählichen Übergang in die nervöse Substanz.

Dieses weite Eindringen in das Rückenmark ist jedoch nur auf einen ganz kleinen Höhenabschnitt beschränkt, denn sowohl einige mm höher und tiefer hat sich der Tumor nur noch mit einem kleinen Zapfen längs der hinteren Wurzel in das Mark eingedrängt, und bereits $^1/_2$ cm ober- und unterhalb, wo der Durchmesser der dem Rückenmark aufsitzenden Aftermasse noch ca. 4 $^1/_2$ mm beträgt, ist die Pia wieder völlig geschlossen um das Rückenmark, das hier in seiner ganzen Hälfte komprimiert ist; innerhalb der Pia lassen sich keine Tumorelemente mehr nachweisen (s. Abbildg. 4). Die Struktur des Geschwulstgewebes selber weicht nicht viel von dem uns bekannten Bilde ab. Der ganze Tumor umgeben und durchzogen von



Fig. 4.

Querschnitt durch das obere Brustmark, $^1/_2$ cm tiefer wie Fig. 3. Gefärbt nach v. Gieson. Phot. im Plattenabstand 20 cm, Objektiv Zeiss 70 mm, Projektionssystem-Vergrösserung: 2fach.

den Bindegewebsfasern der Arachnoidea. Die einzelnen Nervenbündel der hinteren Wurzeln liegen ganz verstreut bald hier bald dort im Tumor eingebettet, teils mit deutlicher bindegewebiger Hülle versehen, teils ist dieselbe im Tumor aufgegangen, und die Zellen dringen zwischen die Fasern ein. Die Zwischensubstanz zeigt besonders hier am Brustmark die bereits oben bei der genaueren histologischen Beschreibung erwähnten Eigentümlichkeiten, die besonders bei der Heidenhainschen Färbung hervortreten, nämlich die breiten homogenen protoplasmatischen Bänder, darin eingelagert die feinen stark konturierten Fibrillen.

In der Peripherie des Tumors sind einige nekrotische Stellen sichtbar.

Verfolgen wir die Pia weiter cerebralwärts, so hatten wir bereits die Verhältnisse am Halsmark geschildert. Während aber die Infiltration am Halsmark nur 1—2 mm im Durchschnitt misst, nimmt dieselbe auf der Unterfläche der Medulla oblongata wieder erheblich zu, um am Übergang von Medulla zum Pons dieselbe Dicke wie im oberen Brustmark zu erreichen. Bei einem Querschnitt etwa in Höhe des oberen Teiles der Oliven (vergl. Abbildg. 5) sitzt die Tumormasse in einer Dicke von $7\frac{1}{2}$ mm kappenartig den Oliven auf, wobei die grösste Tumormasse der rechten Olive angelagert ist. Nach den Seiten dehnt sich die Geschwulst etwa 13 mm in dieser Stärke aus,

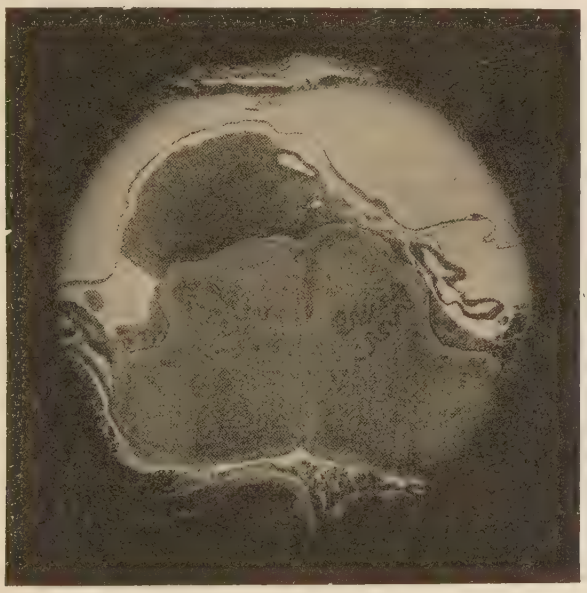

Fig. 5.

Querschnitt durch den Pons. Gefärbt nach v. Gieson. Phot. im Plattenabstand 20 cm, Objektiv Zeiss 70 mm, Projektionssystem-Vergrösserung: 2fach.

nimmt dann schnell an Dicke ab, um sich in der leicht verdickten Pia des Cerebellums zu verlieren. Auf Querschnitten kurz vor der Höhe des Trigeminusaustrittes beträgt die Dicke des Tumors nur noch 4 mm. Auch hier liegt der Tumor vor allem auf der rechten Seite des Pons, so dass hier die an der Basis verlaufenden Gehirnnerven Facialis und Acusticus im Tumor eingebacken liegen.

Auf allen Schnitten zeigt sich nirgends ein Übergreifen auf die nervöse Substanz, letztere ist überall scharf von dem Tumor abgegrenzt, nur entlang einiger pialen Septen sieht man ein Eindringen

von vereinzelten Tumorzellen. Auch die äussere Form und das Strukturbild der Medulla und des Pons sind überall der Norm entsprechend. In der Substanz des Pons ist eine ganz geringfügige Blutung zu sehen. Die Tela chorioidea des 4. Ventrikels ist nicht mit Tumorzellen infiltriert.

Schnitte durch die Rinde des Grosshirns am rechten Frontallappen, dort, wo schon makroskopisch eine unregelmässige Verdickung der Pia zu erkennen gewesen war, ergeben folgendes Bild. Die Pia besitzt eine Dicke von $^1/_2$ bis $1\,^1/_2$ mm; besonders dort, wo sich die Pia zwischen zwei Windungen einsenkt, ist mit Vorliebe eine stärkere Infiltration der Pia zu bemerken. Ähnlich verhält sich die Pia des linken Frontallappen. Auch die Pia beider Occipitallappen ist verdickt, wenn auch nicht in solch starkem Maße wie am Frontallappen.

Mikroskopisch finden sich nun verschiedene Bilder. An einzelnen Stellen sehen wir in das zweifellos vermehrte lockere Bindegewebe der Arachnoidea Zellen von dem uns bekannten Typus, aber in viel spärlicherer Anordnung als sonst eingelagert.

An den van Gieson-Präparaten sieht man von der unserem Tumor eigentümlichen Zwischensubstanz nichts, sondern nur rote Bindegewebsfasern.

Dies sind Stellen, denen man so nicht ansehen kann, ob es sich um eine Infiltration mit Tumorzellen handelt, oder um bloss entzündliche Vorgänge.

An anderen Partien hingegen sieht man deutlich wieder den Unterschied zwischen dem rot gefärbten Bindegewebe und der gelben Intercellularsubstanz des Tumors; stellenweise finden sich gegen das umliegende Gewebe abgegrenzte Nester von Tumorgewebe, worin gar nichts von Bindegewebe zu sehen ist, sondern nur Zellen und gelbe Intercellularsubstanz. Die Form der Zellkerne entspricht der bisher beschriebenen: runde, ovale und spindelförmige Kerne; vereinzelt sieht man auch Kerne mit deutlich abgrenzbarem Protoplasmaleib, und zuweilen legen sich mehrere dieser Art Zellen mit ihrem Protoplasmaleib dicht aneinander und bilden kleine Zellkugeln. Auf allen Schnitten ist die Rinde völlig frei von Geschwulstzellen, nirgends durchdringen dieselben die Pia. Auch an der Form der Windungen ist keine Abplattung zu bemerken.

Schnitte durch den bohnengrossen Tumor, der unter dem Balkenknie sass und in das Septum pellucidum hineinreichte, ergeben Folgendes: Auf der einen Seite unseres Präparates sieht man die meist längs verlaufende Nervenfasersubstanz des Balkens an dem van Gieson-Präparat als gelbe Masse erscheinen, darin eingelagert ohne Beziehungen zu den Fasern die Gliakerne. Fasern und Kerne liegen in meist paralleler An-

ordnung. Auf der anderen Seite des Präparats liegt nun das gänzlich anders aussehende Tumorgewebe; auf der einen Seite ein geordnetes Bild, ist hier ein wirres Durcheinander von Fasern und Kernen, ein dichtes Fasernetzwerk, das aber hier durchweg viel feiner und zarter ist als an den Schnitten aus dem oberen Brustmark, umschliesst Zellen, die ungeordnet in ziemlich dichter Stellung liegen. Die Zellen sind von dem verschiedensten Habitus, ähnlich den oben beschriebenen Formen des Tumors. Dort, wo der Tumor an das Nervengewebe anstösst, lassen sich viele Zellen vom Typ der Astrocyten erkennen, ein Kern mit deutlichem Protoplasmaleib, der sich in mehrere Ausläufer fortsetzt. Nach dem Ventrikel zu ist der Tumor mit dem z. T. noch gut erhaltenen Ependymepithel überzogen. Direkt unter dem Epithel liegt die Tumormasse. Gefässe sind im Tumor reichlicher vorhanden als im Nervengewebe. Eine scharfe Grenze zwischen Tumor und Nervengewebe lässt sich nicht ziehen. Auf den van Gieson-Schnitten hat das Nervengewebe einen mehr gelblich-grünen Farbenton angenommen, während das Tumorgewebe sich mehr gelbbraun gefärbt hat.

Schon makroskopisch war eine Geschwulstinfiltration der Pia um das Chiasma zu erkennen, während sich mit blossem Auge an den Stämmen der Nn. optici nichts von Geschwulst nachweisen liess. Die mikroskopische Untersuchung ergibt jedoch, dass der Tumor sich in der Arachnoidalscheide beider Nn. optici, besonders des rechten, verbreitet hat. Auf Querschnitten durch den rechten N. opticus mit dem angrenzenden Gewebe erscheinen innerhalb der Durascheide in den lockeren Maschen der Arachnoidea grosse Tumormassen, die den Nerven sichelartig umgeben und ihn z. T. komprimieren. Auf einem etwa in der Mitte zwischen Bulbus und Foramen opticum angelegten Querschnitt ist der grösste Durchmesser der Sichel etwa $^3/_4$ so gross als der Durchmesser des ganzen Nerven. Der Nerv selber ist von Tumorzellen völlig frei, die ganze intakte Pia umgibt denselben als ein schützender Ring. Weiter nach dem Bulbus zu verlieren sich die Tumorzellen immer mehr, bis schliesslich nur noch eine leichte Infiltration der Arachnoidea mit Tumorzellen übrig bleibt. Der linke N. opticus ist nur im Beginn seines Verlaufs von Geschwulstzellen eingescheidet. Ausserhalb der Durascheide lassen sich nirgends Tumormassen im Orbitalraum feststellen. Das histologische Bild des Tumors gleicht genau dem am Rückenmark beschriebenen.

Auffallend gering sind die degenerativen Veränderungen der nervösen Substanz. An Schnitten, die nach Weigert-Pal gefärbt sind, sieht man nur eine leichte Randdegeneration und ausserdem im Halsmark zu beiden Seiten des Septum medianum poster. eine schmale hellere Zone. Die ein- und austretenden Wurzeln haben durchweg

eine hellere Färbung angenommen, doch lassen sie auf den mit Hämatoxylin gefärbten Schnitten die Achsenzylinder deutlich erkennen; nur in den hinteren Wurzeln des oberen Brustmarks sind einige kleine Nervenbündel völlig degeneriert. Auch auf den Schnitten durch Medulla und Pons sind keinerlei Degenerationserscheinungen zu sehen. Beide Nn. optici sind frei von degenerativen Veränderungen.

Wir haben also einen Fall vor uns von diffuser Geschwulstbildung der Pia mater spinalis et cerebralis, mit zwei Geschwulstherden in der Substanz des Zentralnervensystems selbst. Der eine dieser Herde liegt im Rückenmark und steht mit dem peripheren Tumor in Verbindung, während der andere sich völlig isoliert im Gehirn befindet.

Die pathologisch-anatomische Deutung unseres Falles erscheint nun nicht ganz einfach. Das am meisten in die Augen Springende, die diffuse Infiltration der Arachnoidea, lässt einen zuerst an die Neubildung denken, die bei weitem am häufigsten zu einer diffusen Erkrankung der Leptomeningen führt, nämlich die Sarkomatose und das diffuse Endotheliom, das man früher wegen der nahen Beziehungen zum Sarkom fast immer unter dieser Gruppe führte.

Ein Endotheliom resp. Peritheliom können wir hier wohl ausschliessen. Die alveoläre oder fascikuläre Struktur, wie sie die Endotheliome zeigen, fehlt unserem Tumor völlig. Allerdings lassen ja die eigentümlichen knospenartigen Bildungen am Ende der Gefässe, wie wir sie an manchen Stellen gefunden und oben beschrieben haben, erkennen, dass der Gefässapparat mitbeteiligt ist, und dass dort anscheinend eine Wucherung der Endothelzellen der Kapillaren stattgefunden hat; doch in irgend einer genetischen Beziehung zu dem Aufbau unseres Tumors stehen diese Bildungen wohl nicht, dazu sind diese Erscheinungen viel zu selten. Auch zu den Endothelien der perivaskulären Lymphscheiden oder der subarachnoidalen Lymphräume lassen sich keine Beziehungen erkennen.

Besser liesse sich unser Fall unter die eigentlichen Sarkome einreihen. Meist handelt es sich bei den diffusen Sarkombildungen um Rundzellensarkome, seltener sind Spindelzellensarkome gefunden worden. Als eine reine Form dieser Art liesse sich unser Tumor nicht auffassen, denn einmal ist die Form und die Anordnung der Zellen bei den erwähnten Sarkomen eine ganz andere als in unserem Fall, und zweitens weist schon die reichlich ausgebildete Intercellularsubstanz unseres Falles auf die Gruppe der höher entwickelten Sarkome hin. Osteo-, Chondro- und Liposarkom kommen nicht in Betracht. Bleiben also noch Fibro- und Myxosarkom übrig. Das Fibrosarkom, das als zirkumskripte solitäre Geschwulst der Pia häufig beschrieben ist, hat im Gegensatz zum vorliegenden Fall eine feste, derbe Kon-

sistenz und enthält als Zellformen vorwiegend Spindelzellen. Dagegen liesse sich die Bezeichnung Myxosarkom unseres Erachtens recht gut auf unseren Fall anwenden. Schon die glitschige, gelatinöse Beschaffenheit des frischen Rückenmarkstumors lässt an Schleimgewebe denken. Dass es sich nicht um sekundäre schleimige Umwandlung einer beliebigen Sarkomart gehandelt hat, geht daraus hervor, dass sich sonst an den Zellen keinerlei regressive Veränderungen feststellen lassen, sondern wir meinen hier mit Myxosarkom ein Sarkom, das auf der Höhe seiner Entwicklung Schleimgewebe hervorbringt. Borst beschreibt in seinem Geschwulstwerk die Myxosarkome — auch Stern- oder Netzzellensarkom genannt — als grau-rötliche, gallertartige Tumoren, die mikroskopiseh innerhalb einer mucinhaltigen Grundsubstanz verästelte Zellen und einfache Rundzellen enthalten. Die Fasern sollen z. T. durch die Ausläufer der Zellen gebildet sein. Als Ausgangspunkt für diese schnell wachsenden Tumoren erwähnt Borst unter anderem auch die Nervenscheiden und die Hüllen des Zentralnervensystems. Die Literatur über die Myxosarkome, die von den Meningen oder den Nervenwurzeln ausgehen, ist nun äusserst spärlich. Schlesinger hat in seiner umfassenden Arbeit elf Fälle gesammelt, wo die Diagnose Myxom bezw. Myxosarkom gestellt war. Es sind dies die Fälle Pel, Kronthal, Virchow, Hoffmann, Traube, Gowers-Horsley, Gull, Bruce-Mott und Wiener pathol. Institut. Im Fall Hoffmann handelt es sich um ein Gliomyxom des Marks. Der von Kronthal und die zwei von Gull beschriebenen Fälle waren Fibromyxome, die von der Dura ausgingen. Der von Traube beschriebene Fall scheint derselbe zu sein, den auch Virchow veröffentlicht, nämlich ein haselnussgrosses von der Arachnoidea ausgehendes Myxoma fibrosum cystoides. Der durch die glückliche Operation berühmt gewordene Fall Gowers-Horsley war ein kleines Fibromyxom, ausgehend von der Arachnoidea, desgleichen die Fälle von Bruce-Mott und von Pel. Bei sämtlichen Fällen handelt es sich also um zirkumskripte, relativ gutartige Tumoren. In Sternbergs „Sehnenreflexen“ ist eine kurze Angabe von Erb enthalten über ein Myxosarkom der Cauda equina. Bei Hofrichter fand ich in seiner Arbeit über aufsteigende Degenerationen eine Notiz über ein Myxosarkom der Cauda equina. Die Pia des ganzen Lendenmarks und des unteren Brustmarks war gallertig infiltriert, auch um das Chiasma und im 4. Ventrikel war eine gallertige Verdickung der Pia. Nähere histologische Angaben fehlen. Borst hat in der Zeit von 1897 bis 1904 keine Angaben in der Literatur über Myxosarkome der Meningen finden können und schliesst daraus, dass von den älteren Autoren vielleicht manchmal Sarkome mit schleimiger Entartung unter diese Rubrik gerechnet worden sind.

Auch in der neuesten Literatur sind nur vereinzelte Angaben über Myxosarkome zu finden. Flatau berichtet über ein linsengrosses Fibrosarcoma myxomatodes von der Dura ausgehend. Jumentié und Kononova erwähnen drei benigne solitäre Myxosarkome der Arachnoidea. Aus allerneuester Zeit stammt eine Veröffentlichung von Matthies. Hier sassen multiple, walnussgrosse Tumoren an der Hirnbasis und am Rückenmark. Myxofibrosarkome, die von den Nervenwurzeln resp. den Hirnnerven ausgingen. Eine diffuse Ausbreitung in den weichen Häuten scheint hier jedoch nicht vorgelegen zu haben, und der Fall gehört wohl mehr in das Kapitel der Neurofibrome, da sich auch an den peripheren Nerven Tumoren vorfanden. Der Fall Hofrichter ist also der einzige, wo, nach dem makroskopischen Befund zu urteilen, eine ausgedehntere Verbreitung eines Myxosarkoms der Arachnoidea bestanden zu haben scheint. Es würde also ein so diffus ausgebreitetes Myxosarkom wie in unserem Falle ein absolutes Novum bedeuten.

Jedoch lässt sich die Annahme eines Myxosarkoms nicht von der Hand weisen, schon die gelatinöse, glitschige Beschaffenheit des Tumors liess uns gleich daran denken. Die Verschiedenartigkeit unserer Zellformen, darunter deutlich verästelte Zellen mit Ausläufern, die ein lockeres Maschenwerk bilden, passt ebenfalls gut in das Bild eines Myxosarkoms hinein. Sieht man von den beiden kleinen Geschwulstpartien im Zentralnervensystem ab, so ist die Entwicklung vor allem in der Arachnoidea erfolgt; man wird daher auch zuerst daran denken, den Ausgangspunkt in die Arachnoidea resp. das ihr gleichartige Gewebe des Epineurium zu verlegen. Dem scheint auch der Befund unseres Falles zu entsprechen. Sehen wir doch, wie mit Vorliebe der Tumor um die ein- und austretenden Wurzeln entwickelt ist, und wie an vielen Stellen ein deutliches Peri- und Epineurium sich nicht mehr nachweisen lässt, dasselbe vielmehr in Tumor völlig aufgegangen ist.

Den lokalen Ursprungsherd würde man am Pons und an der Medulla zu suchen haben, von wo aus dann die Ausbreitung in die Peripherie erfolgt wäre.

Betrachten wir nun unter der Voraussetzung der primär in den Meningen entstandenen Geschwulstbildung die beiden vom Tumor ergriffenen Partien des Zentralnervensystems, so lässt sich die Stelle im Brustmark, wo der hier sehr stark entwickelte Tumor auf das Mark übergreift, auch ganz gut unter diesen Gesichtspunkt bringen. Die Pia ist an Stelle des Austrittes der hinteren Wurzel durchbrochen, der Tumor dringt in das Mark ein und ist mit Ausnahme einer kleinen Stelle überall scharf abgesetzt gegen die nervöse Substanz; ein Bild, wie es oft genug in der Literatur beschrieben ist. Allerdings zeigt

die histologische Struktur des Tumors hier schon ein anderes Aussehen als wie in den weniger infiltrierten Partien des Rückenmarks. Die Zellen sind hier nicht zu einem lockeren Netzwerk angeordnet, sondern liegen dicht zusammen und bilden breite protoplasmatische Ausläufer, neben denen sich die scharf konturierten schmalen Fasern finden.

Die zweite Geschwulstpartie im Zentralnervensystem, nämlich der bohnengrosse Knoten unter dem Balkenknie, sieht nun gar nicht nach einem Sarkom aus. Die Begrenzung gegen die nervöse Substanz ist ganz unscharf, nirgends kann man an der Übergangsstelle mit Bestimmtheit sagen, dies ist lediglich Geschwulstgewebe und dies ist lediglich Nervengewebe, sondern beide gehen unmerklich ineinander über. Keine Spur einer Erweichungszone. Sieht man dieses Bild, so drängt sich einem unwillkürlich der Gedanke an ein Gliom auf, denn die Zwischensubstanz besteht hier aus so feinen Fasern von gleichmässigem Kaliber, wie es ganz einem Gliom entspricht.

Bei der Annahme eines Sarkoms wäre auch ziemlich unverständlich, wie der Tumor hier an diese Stelle hin gelangt sein könne. Denn Beziehungen des Tumors zu den Lymphwegen und den Gefässen sind nirgends zu erkennen. Auch vom Ventrikel aus, etwa auf dem Wege der Telae chorioideae, die sonst bei den diffusen Sarkomen mit Vorliebe befallen sind, kann der Tumor nicht eingedrungen sein; dagegen spricht schon das ganz intakte Ependymepithel.

Wenn wir diesen Tumor nun mit ziemlicher Sicherheit für ein Gliom halten, so müssen wir, um nicht gezwungen zu sein, das gleichzeitige Bestehen zweier ganz verschiedenartiger Geschwulstarten anzunehmen, versuchen, auch den übrigen Tumor unter dem Gesichtspunkt des Glioms noch einmal zu revidieren.

Die Differentialdiagnose zwischen Gliom und Sarkom ist ein Thema, das bereits viel diskutiert worden ist. Als Hauptunterscheidungsmerkmal ist neben dem Nachweis gliöser Elemente wohl das Verhalten gegenüber der nervösen Substanz zu betrachten. Nun ist, wie schon gesagt, dort, wo der Tumor in das Brustmark eindringt, meist eine scharfe Begrenzung zwischen Mark und Tumor zu sehen; nur an einer Stelle, dort, wo der Tumor sich am weitesten vorgeschoben hat und an das linke Hinterhorn stösst, ist diese Grenze verwischt und ein allmähliches Übergehen in die graue Substanz zu bemerken. Vergleicht man hier das linke Hinterhorn mit dem rechten, so erscheint das erstere an Masse etwas stärker und gefässreicher als das rechte zu sein. Die Art des Wachstums bietet hier also nicht Anhaltspunkte genug, um sich für die eine oder die andere Geschwulstart zu entscheiden.

Ausser an dieser Stelle sehen wir sonst nirgends ein Eindringen des peripheren Tumors in die Substanz des Rückenmarks, selbst nicht einmal entlang der bindegewebigen Septen, wie es bei den aus der Literatur bekannten Sarkomfällen fast ausnahmslos der Fall war, sondern die Pia bildet überall einen geschlossenen Ring. Diese ausserordentliche Widerstandsfähigkeit der Pia dem Eindringen des Tumors gegenüber dürfte wohl auch etwas für ein Gliom sprechen.

Was nun das Vorkommen von Gliaelementen im Tumor anlangt, so kann man auf die Form und Anordnung der Zellen keinen allzu grossen Wert legen, denn Gliomzellen nehmen ja bei pathologischen Wucherungen die verschiedensten Formen an. Immerhin liesse sich das Vorkommen von astrocyten-ähnlichen Zellen im Sinne eines Glioms verwerten.

Entscheidender würde dagegen der Nachweis von Gliafasern sein, obwohl auch bei völligem Fehlen der Fasern ein Gliom nicht auszuschliessen wäre, da schon Borst betont, dass auch gänzlich faserlose Gliome vorkommen. Dass die Fasern des zentralen Tumors am Balken den Gliafasern genau gleichen, wurde schon gesagt. Anders im Brustmark. Hier besteht die Zwischensubstanz aus breiten, bandartigen, mehr homogenen Zügen, worin eingelagert die scharf konturierten, intensiv gefärbten Fibrillen von ganz gleichmässigem Kaliber verlaufen. Stumpf hat nun in einer ausführlichen Arbeit über den Bau der Gliome das Hauptgewicht gelegt auf die maschenartige, protoplasmatische Grundsubstanz, in welche Kerne und Fasern eingelagert sind. Und gerade bei der von Stumpf empfohlenen Heidenhainschen Färbung lassen sich diese intraplasmatischen Fasern sehr schön erkennen. Da ja aber die Färbung nicht elektiv ist — denn auch Fibrillen, die sicher bindegewebiger Natur waren, hatten dasselbe Aussehen genommen —, so lässt sich ein Beweis, dass diese Fasern auch wirklich Gliafasern sind, damit natürlich nicht bringen.

Grosse Ähnlichkeit mit den Tumorpartien hier am Brustmark haben die Geschwulstmassen, die den rechten Opticus einscheiden. In das Bild eines Glioms am allerwenigstens passen die übrigen Tumorpartien, also die gleichmässige Infiltration der Arachnoidea mit Ausnahme der vorhin erwähnten Stellen, man bekommt hier eben doch zu sehr den Eindruck einer lockeren Bindegewebsgeschwulst. Vor allem die Fasern haben zu ungleichmässiges Kaliber, als dass man sie ohne weiteres als Gliafasern ansprechen könnte; auch fehlen hier gänzlich die feinen gleichmässigen Fibrillen, wie sie sich am Brustmark nachweisen lassen. Allerdings erwähnt auch Strassner von seinem nachher noch zu besprechenden Fall, dass die Fibrillen ein ganz ungleichmässiges Kaliber gezeigt hätten, und kommt trotzdem zu der

Auffassung eines Glioms, da, wie er meint, die Zellen bei dem schnellen Wachstum der Geschwulst nicht zur Reife gelangen können und deshalb auch die von ihnen gebildete Zwischensubstanz nicht der Norm entsprechen könne.

Ein weiterer wichtiger Punkt ist nun die Färbung der Zwischensubstanz. Bei der Eisenhämatoxylin-van Gieson-Färbung hat dieselbe überall einen gelb-bräunlichen Farbenton angenommen, im krassen Gegensatz zu den leuchtend rot gefärbten, bindegewebigen Fasern der Arachnoidea. Fränkel und Benda sehen allein in dieser Reaktion schon einen Beweis für die gliöse Beschaffenheit ihrer Fasern. Ebenso gibt Schmorl in seinen Untersuchungsmethoden diese Gelbfärbung als charakteristisch für Gliagewebe an. Auch Pels-Leusden, Grund, Strassner und Schaede heben bei ihren differential-diagnostischen Erwägungen stets diese Gelbfärbung als beweisendes Moment für Gliom hervor. Dass die in unserem Fall versuchten spezifischen Neurogliafärbungen keine eindeutigen Resultate ergeben haben, braucht nicht gegen die Annahme eines Glioms zu sprechen, denn diese Färbemethoden versagen ja oft schon gegenüber der normalen Neuroglia. Auch Strassner und Grund konnten mit diesen Färbungen keine einwandfreien Resultate bei ihren Fällen erzielen.

Das Verhältnis der Kerne zu der faserigen Zwischensubstanz würde in unserem Falle auch dem entsprechen, was Stumpf als charakteristisch für Gliome beschreibt, nämlich dass die Kerne in die Züge des protoplasmatischen Netzwerkes eingebettet sind und nur selten in den Interstitien liegen. Typische Beziehungen zu den Gefässen, wie sie Stumpf für die Gliome angibt, lassen sich in unserem Fall nicht erkennen. Die knospenartigen Gebilde am Ende feinster Gefässe sind wohl als Endothelwucherung aufzufassen. Neugebildete Kapillaren mit auffallend hohen kubischen Endothelien hat auch Stumpf öfters in Gliomen beobachtet. Mit epithelialen Zellen ausgekleidete Hohlräume, wie sie manchmal in Gliomen vorkommen, und die besonders Strassner in seinem Fall differential-diagnostisch verwertet, haben sich im vorliegenden Fall nicht finden lassen.

Wenn wir nun auf das zurückblicken, was einerseits für ein Sarkom, andererseits für ein Gliom spricht, so müssen wir sagen, dass man einen absolut sicheren Beweis weder für das eine, noch für das andere erbringen kann. Schon Borst betont, dass die Entscheidung, ob es sich um eine von Gliaelementen ausgehende Geschwulst oder um eine solche bindegewebiger Abkunft handelt, oft ungemein schwer zu treffen sei. Immerhin wird man, daran festhaltend, dass der Tumor im Gehirn unzweifelhaft ein Gliom ist, auch mit der Annahme einer genetisch gliösen Tumorbildung in der Arachnoidea am besten

alle Eigenschaften unseres Tumors erklären können. Und zwar wird man denselben als ein Gliom mit sarkomatösem Habitus ansehen müssen, als ein Glioma sarcomatodes im Sinne von Borst, der diese Bezeichnung für solche Fälle angewandt haben will, die sehr zellreich sind, eine grosse Verschiedenheit der einzelnen Zellformen, aber nur eine rudimentäre Fasersubstanz besitzen und sich ausserhalb ihres Mutterbodens verbreiten.

Kaum möglich wird es sein, zu entscheiden, von welchem lokalen Ursprungsherd die Gliombildung ausgegangen ist, ob von dem Gliom im Gehirn oder von dem oberen Brustmark. Da eine Metastasenbildung bei Gliomen etwas höchst Seltenes ist, wird man die ungezwungenste Erklärung finden, wenn man annimmt, dass der Tumor an mehreren Stellen zugleich aus versprengten Keimen entstanden ist. Wird doch allgemein bei der Frage der Ätiologie der Gliome auf eine kongenitale Anlage derselben geschlossen und viel Wert auf die Bedeutung von Entwicklungsstörungen gelegt. Auch Strassner hält bei Besprechung seines Falles von diffus in der Pia ausgebreitetem Gliom auf Grund von entwicklungsgeschichtlichen Darlegungen die Entstehnng aus versprengten Keimen für wahrscheinlich. Da sich Gliazellen oft in den weichen Hirnhäuten nachweisen lassen, wird uns auch die extramedulläre Entwicklung verständlicher. Und auch in unserem Fall deuten ja die abnorme Weite des Zentralkanals und die gliösen Wucherungen um denselben darauf hin, dass es sich um ein a priori nicht normales Rückenmark gehandelt hat.

Weitgehende Ausbreitung eines Glioms in den weichen Häuten ist eine sehr seltene, erst in der neueren Zeit bekannt gewordene Erscheinung. Dass Gliagewebe in die Pia überhaupt hineinwuchern kann, hat man in letzter Zeit häufiger gefunden. Seitdem zum ersten Male Klebs einen derartigen Fall beschrieben hat und nach ihm Saxer, sind ähnliche Angaben öfter gemacht worden. Auch Stumpf hat ein Eindringen in die weichen Häute mehrere Male beobachtet, von dem einen Fall gibt er eine Abbildung, die manchen Stellen unseres Tumors recht ähnelt.

Während es sich aber bei den eben erwähnten Fällen um eine relativ beschränkte Ausbreitung in der Pia handelt, wollen wir nun die in der Literatur mitgeteilten Fälle von diffus in den weichen Häuten ausgebreiteten Gliome betrachten, besonders mit Rücksicht auf den Nachweis von Gliaelementen.

Die erste Mitteilung dieser Art rührt von Lemke her. Es handelte sich um ein Gliom des Kleinhirns mit multiplen Knötchen der Pia spinalis et cerebralis, histologisch aus Rundzellen mit feinkörniger und feinfaseriger Zwischensubstanz bestehend. Schlesinger erwähnt

diesen Fall in seiner Monographie als „metastatisches Gliom", während ihn Grund bei der Aufzählung der hierhin gehörigen Fälle nicht mitrechnet, wohl weil ihm die Diagnose nicht sichergestellt erscheint.

Pels-Leusdens Fall war ein Gliom der Lendenanschwellung, die Pia von Cauda bis Gehirnbasis infiltriert. Im zentralen, infiltrativ wachsenden Tumor fanden sich dünne und dicke Fasern, die z. T. im Zusammenhang mit dem Zellprotoplasma standen und sich mit Säurefuchsin nicht rot färbten.

Die Fälle von Fischer, Strümpell und Roux-Paviot sind nach den Angaben von Grund wohl auch ziemlich sicher als von der Glia ausgehende diffuse Infiltrationen der Arachnoidea zu betrachten. Bei Roux-Paviot liessen sich im zentralen Tumor keinerlei Fasern nachweisen.

Fränkel beschreibt einen Fall, der aber mikroskopisch nicht näher untersucht wurde. Ein zweiter von Fränkel mit Benda veröffentlichter Fall war ebenfalls ein Gliom des Lendenmarks mit Infiltration der ganzen Pia spinalis. Die Fasersubstanz des Tumors färbte sich nach van Gieson nicht rot. Es fanden sich ausserdem mit zylindrischen Zellen ausgekleidete Hohlräume, welche die Autoren als Abkömmlinge des Zentralkanals deuteten. Der Zentralkanal ist eng, unregelmässig und weist auf einem Schnitt vier Lumina auf.

Es wäre dann vor allem der Fall von Grund zu erwähnen, der in manchem unserem Fall sehr ähnelt. Der zentrale Tumor sass im Halsmark in der Höhe des 6. und 7. Cervikalsegmentes. Im 5. und 8. Cervikalsegment war noch eine Auftreibung der grauen Substanz zu bemerken. Der Tumor durchbricht dann entlang der vorderen austretenden Wurzel die Pia in einer Breite von 4 bis 5 mm, um sich diffus in der Arachnoidea der Medulla besonders auf der Hinterseite auszubreiten. Der zentrale Tumor zeigte mikroskopisch einen allmählichen Übergang in das nervöse Gewebe, enthielt die verschiedensten Zellformen und eine ganz spärliche homogene Zwischensubstanz. Im peripheren Tumor befand sich zwischen den Zellen faseriges Zwischengewebe, das sich mit Eisenhämatoxylin-van Gieson gelb färbte. Mit verschiedenen spezifischen Gliafärbungen konnte Grund keine einwandfreien Resultate erzielen, kommt jedoch nach längeren differential-diagnostischen Erwägungen zu dem Schluss, dass wahrscheinlich ein Glioma sarcomatodes vorgelegen haben muss.

Dann ist von Schupfer ein Fall mitgeteilt, der sonst nirgends in der Literatur erwähnt ist. Ein Gliosarkom des rechten Schläfenlappens mit diffuser Tumorinfiltration der Arachnoidea, besonders auf der Hinterseite bis hinab ins Dorsalmark. Die histologische Struktur war überall die

gleiche. Ein feinfaseriges Maschenwerk enthielt kleinere und grössere Zellen, die letzteren zogen sich in strahlige Fortsätze aus, die mit der Grundsubstanz des Tumor zusammenzuhängen schienen. Weitere Stützpunkte für die Diagnose Gliosarkom sind nicht angegeben.

Im Fall Strassner war die ganze Cauda in Tumormasse verwandelt, die Pia hier überall von Geschwulstgewebe durchsetzt, die Pia des Rückenmarks bis zum oberen Halsmark knötchenförmig verdickt. Entlang der pialen Fortsätze drang Tumor in das Mark ein, durchbrach auch an einigen Stellen die Pia, um sich diffus in der nervösen Substanz zu verbreiten. Histologisch: verschiedenartig geformte Zellen, Fasern von ungleichmässigem Kaliber, nach van Gieson gelbbraun tingiert. Die Gliafärbung nach Weigert ergab keine eindeutigen Resultate. Strassner legt bei der Diagnosestellung Wert auf den ihm gelungenen Nachweis von cysten-ähnlichen, mit epithelialen Zellen ausgekleideten Bildungen. Mit Bittorf nimmt er eine Entstehung dieser Hohlkugeln aus Gliazellen an. Der Zentralkanal war im Halsmark erweitert, im Brustmark verengt mit vermehrter Ependymzellenbildung.

Löhe beschreibt ein erweichtes Gliosarkom des Pons. Pia cerebri von Tumorknötchen durchsetzt, Pia spinalis besonders hinten von Geschwulstmassen infiltriert, das obere Brustmark vom Tumor durchwuchert. Histologisch war der primäre Tumor aus grossen, runden, z. T. spindeligen Zellen zusammengesetzt, zwischen denen sich faseriges, z. T. gequollenes Stroma befand. Keine scharfe Grenze gegen das gesunde Gewebe. Auch die Pia cerebri war mit ähnlichen Zellen und faserigem Stroma infiltriert. Genaueres über die Beweggründe, die speziell zur Diagnose eines Gliosarkoms geführt haben, ist nicht angegeben.

Die letzte Veröffentlichung eines hierher gehörigen Falles stammt von Schaede (Fall 2). Primäres Gliosarkom in den basalen Teilen des Grosshirns mit Übergreifen auf die Pia. Die Infiltration der Pia hatte sich fortgesetzt bis zum Sakralmark und war vor allem auf der hinteren Zirkumferenz des Rückenmarks stark entwickelt. Wachstum des primären Tumors infiltrierend, der periphere Tumor brach an verschiedenen Stellen durch die Pia durch und wucherte in die nervöse Substanz hinein. Die Zellen waren meist vom Typ der Astrocyten. Fasern waren nach van Gieson nicht rot gefärbt.

Überblicken wir das mitgeteilte Material, so findet man, dass in fast allen Fällen die Natur der Fasern eine recht abweichende von dem normalen Typ der Gliafasern war, und die spezifischen Färbungen entweder garnicht gemacht worden sind, oder aber kein einwandfreies Resultat ergeben haben. So liegt es auch in der Natur der Sache,

dass in den meisten Fällen die Autoren mit erheblichen differentialdiagnostischen Schwierigkeiten zu kämpfen hatten, und sich eine absolut sichere Diagnose wohl in keinem der Fälle stellen liess. Am meisten Ähnlichkeit mit unserem Fall besitzt wohl der von Grund mitgeteilte.

Immerhin kann man diese 12 Fälle aus der Literatur wohl mit einiger Wahrscheinlichkeit als diffuse Ausbreitungen eines Glioms in der Pia betrachten. Rechnen wir unseren Fall auch unter diese Gruppe, so würden also 13 Beobachtungen vorliegen.

Strassner kommt nun auf Grund seiner Ausführungen dazu, noch 12 weitere Fälle aus der Literatur, die bisher als diffuse Sarkomatose der Hirnhäute beschrieben waren, zu der Gruppe der extramedullären diffusen Gliomatose zu rechnen. Es sind dies die Fälle: Schultze, Schulz, Cramer, Lenz, Lobeck, Bruns, Schlesinger (Fall II) Orlowsky, Pfersdorff, Holmsen, Rindfleisch (Fall III) und Grünbaum.

Uns scheint diese nachträgliche Diagnosenstellung bloss auf Grund des mitgeteilten mikroskopischen Befundes nicht sehr glücklich, jedenfalls aber ist die Annahme eine recht unsichere.

Überhaupt scheint eine nachträgliche Klassifizierung aller mitgeteilten Fälle von diffuser Sarkomatose der Häute ein recht schwieriges und undurchführbares Unternehmen, wenn man sieht, zu welch verschiedenen Resultaten die einzelnen Autoren bei der retrospektiven Betrachtung der in der Literatur mitgeteilten Fälle gekommen sind.

Um bloss ein Beispiel zu erwähnen, möge der Fall Lenz herausgegriffen werden, ein Fall, der, was Ausbreitung und Lokalisation des Tumors anlangt, mit dem unserigen Fall eine grosse Ähnlichkeit besitzt.

Lenz selber beschreibt den Fall als ein primär von der Pia ausgehendes Spindelzellensarkom mit Wucherung der Endothelien und diffuser Ausbreitung in der Arachnoidea. Im unteren Hals- und oberen Brustmark war Geschwulst in das Mark eingedrungen, welches nur noch als ein sichelförmiger Rest dem Tumor aufsass. Im Gehirn an der Umbiegungsstelle des Corpus callossum befand sich ein kirschkerngrosser Knoten, den Lenz für eine Metastase erklärt und entschieden für eine primäre Entstehung in der Pia eintritt.

Schlesinger erwähnt den Fall als Übergangsform von der primär multiplen Sarkomatose zum primär multiplen Endotheliom.

Borst glaubt auch, dass hier ein Endotheliom vorgelegen habe Grund zählt den Fall unter die Gruppe „zentraler Tumor im Grosshirn mit diffuser Ausbreitung in der Pia“, Strassner andererseits hält ihn für eine diffuse Gliomatose mit dem Zentraltumor im Rückenmark.

Man sieht, jeder Autor hat sich eine andere Meinung über den Fall gebildet. Ähnlich verschieden sind die Ansichten über alle die Fälle, wo neben der diffusen Ausbreitung in den Meningen noch ein Herd im Zentralnervensystem besteht. Schlesinger und die älteren Autoren neigten mehr der Ansicht zu, dass die Meningen der primäre Sitz gewesen und erst sekundär das Zentralnervensystem ergriffen sei. Erst Schlagenhaufer weist darauf hin, dass wohl in der Mehrzahl der Fälle der primäre Herd im Zentralnervensystem zu suchen sei, eine Ansicht, der auch Borst beipflichtet.

Im Gegensatz hierzu glaubt Rach wieder mehr auf die Meinung Schlesingers zurückkommen zu müssen und nimmt für seine vier beobachteten Fälle, desgleichen für ähnliche Beobachtungen entschieden die primäre Entstehung in den Meningen in Anspruch, obwohl sich bei zweien seiner Fälle grosse Herde im Zentralnervensystem feststellen liessen.

Grund versucht die Entscheidung, ob primär, ob sekundär, dadurch zu umgehen, indem er in folgende zwei Gruppen einteilt:

I. Tumorbildung ausser in den Meningen auch im Zentralnervensystem.

II. Zentralnervensystem frei.

Doch lässt sich meiner Meinung nach auch in diesem Sinn keine korrekte Einteilung ermöglichen. Denn einerseits zählt Grund unter Gruppe II: „Zentralnervensystem frei", solche Fälle auf wie den von Cramer, wo das Brustmark weitgehend vom Tumor ergriffen war, so dass Nonne hier den Ausgangspunkt des Tumors annimmt; dann den Fall Nonne II, wo der Tumor ebenfalls zapfenförmig in die Substanz des Markes eindrang, und den Fall Schroeder, wo ein ausgedehntes z. T. diffuses Übergreifen auf die nervöse Substanz stattfand, die grossen Ganglien vom Tumor ergriffen waren und sich zahlreiche Herde in grauer und weisser Substanz des Rückenmarks vorfanden; alles Fälle, bei denen doch keine Rede von einem „Freibleiben" des Zentralnervensystems sein kann. Andererseits hat Grund ganz ähnliche Fälle unter die Gruppe I gerechnet, so z. B. den Fall Schlesinger I. und Ganguillet, wo ebenfalls der in der Pia mächtig entwickelte Tumor in Form von Strängen an einigen Stellen in das Rückenmark eindrang. Auf diese Weise lässt sich also auch keine einwandfreie Klassifikation erreichen. Wenn man überhaupt eine Anordnung der Fälle nach bestimmten Gesichtspunkten versuchen will, so könnte man am ehesten in folgende zwei Gruppen scheiden:

I. die Fälle, bei denen man nach dem anatomischen Befund mit Sicherheit eine primär von der Pia ausgehende Geschwulstbildung

annehmen kann, wobei das Zentralnervensystem entweder garnicht oder aber erst sekundär von dem Tumor ergriffen ist.

II. Die Fälle, wo sich neben der Affektion in der Pia eine grössere Geschwulstmasse im Zentralnervensystem befindet, wobei man unentschieden lässt, welche von beiden Bildungen die primäre ist, obwohl in der Mehrzahl der Fälle mit Schlagenhaufer als Ausgangspunkt die Tumorbildung im Zentralnervensystem angenommen werden muss.

Wegen der nahen räumlichen Beziehungen zur Dura seien als III. Gruppe die Fälle anführt, wo sich eine diffuse Infiltration der Meningen fand, ausgehend von einem primären Tumor der Dura.

Wenn wir nach diesen Gesichtspunkten einen Blick auf die bis jetzt veröffentlichten Fälle von diffuser Sarkomatose der Häute werfen, so ergibt sich ungefähr folgendes Bild. Wir haben hier die diffusen Endotheliome auch mitgerechnet, da sich ein scharfer Unterschied gegen das Sarkom nicht immer machen lässt.

I. Primärer Sitz des Tumors in den Leptomeningen. (19 Fälle.

a) Zentralnervensystem überhaupt nicht beteiligt. (4 Fälle.)

Ormerod, Hadden, Holmsen, Redlich. (Leider waren mir von diesen Arbeiten nur Referate zugänglich.)

b) Sekundäres Übergreifen auf das Zentralnervensystem meist entlang der Gefässbahnen oder der pialen Septen. (15 Fälle.)

Ganguillet, Schulz, Coupland-Pasteur I, Cramer, Schlesinger I, Schroeder, Nonne II, Eppinger, Bartel I, Rach III und IV, Jakob, Schaede I, Lua, Markus.

II. Grössere, wahrscheinlich primäre Geschwulstherde im Zentralnervensystem neben ausgedehnter Tumorbildung in den Meningen. (35 Fälle.)

a) Der zentrale Tumor im Grosshirn. (8 Fälle.)

Westphal, Weawer, Askanazy, Rindfleisch III, Cyril-Ogle, Barnes I und II, Grünbaum.

b) Der zentrale Tumor im Kleinhirn. (11 Fälle.)

Ollivier, Turner, Richter, Coupland-Pasteur II, Schataloff-Nikiforoff, Hippel, Busch, Nonne I, Lobeck, Rindfleisch II, Rach I.

c) Der zentrale Tumor im Rückenmark. (7 Fälle.)

Schultze, Fox, Bruns, Orlowsky, Schlagenhaufer, Dufour, Bregman.

d) Zentraler Tumor im Pons und in der Oblongata. (5 Fälle.) Harris, Makaritschew, Pfersdorff, Bennet, Rosenblath.

e) Mehrere Tumoren im Zentralnervensystem. (4 Fälle.) Lenz, Schlesinger II, Pfersdorff I, Rach II.

III. Primärer Tumor in der Dura. (2 Fälle.)

Sicard u. Gy, Kawashima.

Sehen wir also ganz ab von den wenigen Fällen, wo eine diffuse Infiltration der weichen Häute als Metastase eines ausserhalb des Zentralnervensystems und seiner Hüllen liegenden Sarkoms oder Carcinoms beobachtet wurde, so liegen im ganzen jetzt 69 Veröffentlichungen von diffuser resp. multipler Tumorbildung in den Häuten vor. Schlesinger waren im ganzen 20 Fälle bekannt, während Grund über 46 berichten konnte.

Von den 69 Fällen entfallen 13 — der unserige mitgerechnet — auf das Gliom, die übrigen 56 auf das Sarkom resp. das Endotheliom.

Der histologische Charakter der Sarkome ist ein ganz verschiedener.

12 Fälle sind als Rundzellensarkom beschrieben.

6 Fälle als Spindelzellensarkom,

4 Fälle als eigentliches Angiosarkom und

15 Fälle als Endotheliom resp. Peritheliom, bei den übrigen Fällen war nur die Angabe „Sarkom" gemacht. Sieht man von dem spezifischen Zellcharakter der einzelnen Geschwulstbildungen ab, so fällt eine überraschende Ähnlichkeit in Form und Ausdehnung aller Arten von diffusen Neubildungen auf, sei es, dass es sich um ein Gliom oder ein Sarkom oder ein Endotheliom handelt. Auch unser Fall macht hiervon keine Ausnahme. So sehen wir, dass sich auch bei uns die Geschwulstbildung vor allem auf der Hinterseite des Rückenmarks entwickelt hat, eine Eigentümlichkeit der diffusen Geschwülste, auf die schon Schlesinger und Rindfleisch hinwiesen bei der Betrachtung der Fälle. Nur im Falle Ganguillet und Lenz konnte ich eine stärkere Beteiligung der Vorderfläche feststellen.

Rindfleisch glaubt eine Erklärung für diesen Prädilektionssitz darin suchen zu können, dass der primäre Sitz der Erkrankung häufig in der hinteren Schädelgrube zu finden sei, und dass deshalb auch vor allem die hintere Peripherie der Meningen befallen werde.

Im Fall Kawashima hatte nun unzweifelhaft der primäre Tumor seinen Sitz auf der ventralen Seite des Rückenmarks, und trotzdem waren die Leptomeningen auf der Hinterseite des Rückenmarks viel

stärker betroffen als auf der Vorderseite. Kawashima erklärt die Bevorzugung der hinteren Peripherie damit, dass infolge der meist von den Patienten eingenommenen Rückenlage die hintere Fläche mehr der Reizung der mit abnormen Bestandteilen beladenen Cerebrospinalflüssigkeit ausgesetzt sei.

Die Dura mater ist in unserem Fall, wie auch in den meisten mitgeteilten Fällen, völlig unbeteiligt an dem Prozess. Nur in den Fällen Hippel, Westphal, Orlowsky, Fraenkel, Nonne, Bartel und Rach sind Angaben über Verwachsungen mit der harten Hirnhaut oder über Tumorknoten in derselben gemacht.

Auffällig ist auch in unserem Fall das geringe Ergriffensein der nervösen Substanz des Rückenmarks selber. Mit Ausnahme der beiden zentralen Herde ist nirgends ein Übergreifen auf das Nervengewebe zu bemerken, nicht einmal entlang der präformierten Bahnen der Gefässe und pialen Septen findet man Tumorzellen eingedrungen. Auch die Konfiguration des Rückenmarks hat nirgends gelitten, und es finden sich nur geringe Randdegenerationen. Auch dies entspricht den gemachten Beobachtungen, dass nämlich, abgesehen von dem primären Herd, die nervöse Substanz im allgemeinen wenig geschädigt ist.

Die Ursache für diese so übereinstimmenden Ausbreitungsvorgänge der diffusen Geschwülste sieht Grund in „der Eigenschaft des Ortes"; denn erstens finden sich in den lockeren Maschen zwischen Pia und Arachnoidea sehr wenig Widerstände für die Ausbreitung des Tumors, und zweitens bietet die sehr gefässreiche Pia ungleich günstigere Ernährungsbedingungen als das Zentralnervensystem. Beides Momente, die das flächenhafte Wachstum der Tumoren im hohen Grade begünstigen. Etwas mehr als die Substanz des nervösen Zentralorgans sind meist die ein- und austretenden Wurzeln ergriffen. Gemäss der Lokalisation des Tumors sind vor allem die hinteren Wurzeln stark befallen. Meist findet sich nur eine Infiltration des Epineurium, in manchen Fällen ist aber auch das Endoneurium durchwuchert, so bei Ormerod, Hadden, Sicard-Gy, Schröder, Nonne, Schaede. Trotz der oft starken Durchsetzung mit Tumorzellen bieten aber die einzelnen Nervenfasern in den Wurzeln der Umklammerung von seiten des Tumors relativ lange Widerstand, worauf Westphal, Schlesinger und Nonne besonders hinweisen. Daher finden sich meist nur vereinzelte Degenerationen. Auch in diesem Punkte ordnet sich unser Fall in das bekannte Bild ein.

Einen interessanten und seltenen Befund stellt das starke Ergriffensein der beiden Optici dar. Es liegt in der Natur der Sache, dass auch die Gehirnnerven von der Geschwulstbildung in Mitleidenschaft gezogen werden. Diesbezügliche Beobachtungen sind von verschiedenen Seiten gemacht. So finden sich bei Jakob und Pels-

Leusden Angaben über eine Durchwachsung der bindegewebigen Stützsubstanz der Gehirnnerven, vor allem des Opticus mit Tumorzellen. Ebenso macht Westphal aufmerksam in seinem Fall auf die diffuse Infiltration der Gehirnnerven mit Geschwulstzellen und die weitgehenden Degenerationen der Nervenfasern, besonders in den beiden Nn. oculomotorii. Bei Nonne II drang der Tumor zapfenförmig zwischen die Nervenbündel des Opticus hinein, ebenso waren Abducens und Oculomotorius stark beteiligt. Auch bei Schroeder zeigten sich fast sämtliche Hirnnerven von Tumorzellen infiltriert, dem rechten Opticus sass kappenartig eine $^2/_3$ des Querschnittes einnehmende Neubildung auf und wucherte zwischen die Nervenfasern hinein, letztere waren teilweise degeneriert.

Dass aber auch der orbitale Abschnitt des Opticus noch von dem Geschwulstprozess ergriffen ist, wie in unserem Falle, dürfte wohl ein ganz seltener Befund sein, wenigstens konnte ich darüber nur eine Angabe in der Literatur finden. Und zwar stammt diese von Schaede (Fall I). Hier zeigten sich die Nn. optici, oculomotorii und trigemini von Tumorzellen durchwuchert. Die Nervenbündel waren durch die Tumorstränge auseinandergepresst, in der Mitte der Nerven befanden sich die stärksten Anhäufungen von Geschwulstmassen, während in der Peripherie die Nervenfasern noch am meisten erhalten waren. Am Rande der Nervenbündel war ein Zerfall von Markscheiden zu erkennen. Dasselbe Verhalten zeigte der orbitale Abschnitt des rechten Opticus, hier fand sich ausserdem eine grosse Tumormasse ausserhalb der Opticushüllen im Fettgewebe der Orbita. In unserem Fall konnten in der Orbita keine extraduralen Tumormassen nachgewiesen werden.

Der klinische Verlauf unseres Falles lässt sich gut mit dem anatomischen Befund in Einklang bringen. Entsprechend der stärkeren Tumorbildung am Pons beherrschten im Anfang Kopfschmerzen, cerebrales Erbrechen und Sehstörungen das Krankheitsbild, zu dem bald infolge des Weiterwachsens der Geschwulst entlang des Rückenmarks die spinalen Symptome hinzutraten, wobei sich zuerst Ausfallserscheinungen an den unteren Extremitäten bemerkbar machten, denen bald solche der oberen Extremitäten folgten.

Im übrigen entsprach unser Fall in klinischer Hinsicht im grossen und ganzen dem Bild, wie es Fränkel, Nonne und Rindfleisch von der diffusen Sarkomatose der weichen Häute geschildert haben.

Nur liessen sich das Stadium der Reizungserscheinungen und das der Lähmungserscheinungen zeitlich nicht scharf voneinander trennen.

Hereditäre Belastung und auslösendes Trauma lagen in unserem Fall nicht vor.

Es erübrigt sich nun noch, ein paar Worte über die in unserem

Falle gefundene Gelbfärbung des Liquor cerebrospinalis zu sagen. Rindfleisch wies zuerst auf diese eigentümliche Gelbfärbung des Liquor bei diffuser Sarkomatose der Meningen hin und konnte dieselbe in zwei Fällen beobachten. Doch hatte auch schon vor ihm Schröder einen solchen Befund in seinem Falle mitgeteilt. Später sind dann von Dufour und von Grund zwei Beobachtungen über Xanthochromie des Liquors gemacht. Grund hält diesen Befund für charakteristisch bei diffusen Tumoren der Häute und sieht darin ein wertvolles diagnostisches Hilfsmittel, besonders bei der Differentialdiagnose zwischen lokalisiertem Tumor cerebri und diffuser Geschwulstbildung der Meningen.

Auch in dem kürzlich von Kawashima mitgegeteilten Fall von diffuser Sarkomatose war der Liquor dunkelgelb gefärbt, allerdings enthielt das Sediment noch rote Blutkörperchen. Im allgemeinen hielt man den Farbstoff für ein Derivat des Blutfarbstoffes und machte multiple Blutungen in der Neubildung ätiologisch verantwortlich.

Klieneberger hat aber diese Gelbfärbung des klaren Liquor auch bei drei Fällen von zirkumskripten Tumoren des Rückenmarks beobachtet; er gibt als Grund hierfür die Unterbrechung der Liquorzirkulation an, da in seinen Fällen durch die Geschwulst eine Abschnürung eines Teils des Subduralraumes erfolgt war, und sich nur in diesem abgetrennten Raum die Gelbfärbung fand. Neuerdings ist Reich in einer Arbeit über die Gelbfärbung des Liquors dieser Ansicht entgegengetreten und wieder auf die alte Erklärung zurückgekommen, nämlich den Farbstoff als von Blutungen herrührend aufzufassen. Auch Reich fand bei drei Fällen von zirkumskripten Hirngeschwülsten, denen gemeinsam war, dass sie entweder bis in die Ventrikelwand oder bis in die Meningen vorgedrungen waren, die Gelbfärbung im zentrifugierten Liquor. Wie Reich angibt, sind auch von Erb zwei Fälle mitgeteilt von Gelbfärbung des Liquors bei zirkumskripten Tumoren des Zentralnervensystems. Reich kommt dann zu dem Schluss, dass Gelbfärbung des Liquors beobachtet wird bei allen Prozessen des Zentralnervensystems, die zu Hämorrhagien neigen, dass aber besonders hierzu disponiert sind Tumoren im Gehirn und Rückenmark, soweit sie an die Oberfläche heranreichen.

Jedenfalls erhellt wohl so viel aus diesen Beobachtungen, dass sich die Xanthochromie des Liquor nicht als diagnostisches Merkmal für diffuse Geschwulstbildung der Häute im Gegensatz zum isolierten Tumor cerebri verwerten lässt, wie Grund es annehmen zu können glaubte, sondern dass dieselbe gerade so gut bei zirkumskripten Tumoren des Gehirns und Rückenmarks vorkommen kann.

Nicht durch den anatomischen Befund erklärt wird in unserem

Fall der doppelseitige Exophthalmus, besonders auf der linken Seite. Allerdings soll eine Schwester des Patienten an Basedowscher Krankheit leiden, doch lagen bei unserem Patienten keinerlei Anzeichen für Basedow vor. Dass der Tumor rein mechanisch den Exophthalmus hervorgerufen haben könne, ist nach dem anatomischen Sitz des Tumors nicht anzunehmen. Wohl waren die pialen Hüllen des Opticus mit Tumorzellen infiltriert, aber ausserhalb der Durascheide liessen sich nirgends Tumormassen im Orbitalraum feststellen; auch war ja vor allem der rechte Opticus von Tumorzellen eingescheidet, viel weniger der linke, während doch gerade der Exophthalmus links am meisten ausgeprägt war. Auch kann man sich nicht gut vorstellen, dass durch Druck auf den Sinus cavernosus eine Stauung in dem venösen Abfluss des orbitalen Blutes hervorgerufen sein könne, denn um den Sinus cavernosus herum bestand ja gar keine stärkere Entwicklung des Tumors, sondern nur eine leichte Infiltration der Arachnoidea; auch liessen sich in dem retrobulbären Gewebe keinerlei anatomischen Anzeichen für eine Stauung finden.

In der Literatur liegt schon eine Reihe von Beobachtungen über solche Fälle von Exophthalmus ohne Einbruch von Geschwulstmasse in die Orbita vor. Rosenblath hat zuletzt eine Zusammenstellung der hierhergehörigen Fälle gegeben, auf das Unzulängliche der bisherigen rein mechanischen Erklärungsversuche hingewiesen und die Möglichkeit einer analogen Entstehung wie bei Morbus Basedow angedeutet. Darauf, dass wahrscheinlich toxische Momente bei dem Zustandekommen des Krankheitsbildes der diffusen Geschwulstbildung eine Rolle spielen, ist bereits von Nonne aufmerksam gemacht. Auch neuerdings in dem Fall von Strassner wird das Hervorstehen der Augen erwähnt, ohne dass eine anatomische Grundlage dafür angegeben ist. In einer Arbeit von Mohr über die diagnostische Verwertbarkeit des einseitigen oder einseitig stärkeren Exophthalmus bei Hirntumoren wird eine grosse Reihe von Fällen angeführt, wo Exophthalmus ohne Eindringen von Tumor in die Orbita bestanden hat. Mohr glaubt die Ursache stets in der venösen Stauung suchen zu müssen, auch bei den Fällen, wo man wegen der Lokalisation des Tumors an diese Annahme zunächst nicht denkt.

Jedenfalls wird man über diesen Punkt noch weitere genaue Untersuchungen anstellen müssen, ehe man sich zu einem Urteil darüber entschliessen kann.

Zum Schluss ist es mir eine angenehme Pflicht, meinem hochverehrten Chef, Herrn Professor Rosenblath, für die Überlassung der Arbeit sowie für die weitgehendste Unterstützung bei derselben

meinen ergebensten Dank auszusprechen. Auch Herrn Professor Jores bin ich für die freundliche Durchsicht der mikroskopischen Präparate zu grossem Danke verpflichtet.

Literatur.

1) Askanazy, Zit. nach Borst in Lubarsch-Ostertags Ergebnissen. Jahrg. 9, S. 529.

2) Barnes, Neurolog. Zentralbl. Bd. 24, S. 1113 (Ref.)

3) Bartel, Ausgedehnte multiple primäre Tumorbildung der Meningen des Gehirns und des Rückenmarks mit multipler Neurofibrombildung. Zeitschr. f. Heilkde. Bd. 26, S. 296.

4) Benda, Siehe bei Fraenkel.

5) Bennet, Zit. nach Rach.

6) Borst, Die Lehre von den Geschwülsten. 1902.

7) Derselbe, Geschwülste des Rückenmarks, in d. Ergebnissen der allgem. Pathol. von Lubarsch u. Ostertag. Jahrg. 9, Abt. 1.

8) Bregman, Ein Beitrag zur Klinik u. zur operativen Behandlg. der Rückenmarksgeschwülste. Deutsche Zeitschr. f. Nervenheilkde. Bd. 31, S. 68.

9) Bruce and Mott, Zit. nach Gowers-Horsley. S. 60.

10) Bruns, Zit. nach Borst (7).

11) Busch, Ein Fall von ausgebreiteter Sarkomatose der weichen Häute des Zentralnervensystems. Deutsche Zeitschr. f. Nervenheilkde. Bd. 9, S. 114.

12) Coupland-Pasteur, Zit. nach Borst (7).

13) Cramer, Über multiple Angiosarkome der Pia mater spinalis. Inaug.-Diss. Marburg 1888.

14) Cyril-Ogle, Zit. nach Strassner.

15) Dufour, Diffuse sarkomatöse Meningitis mit Übergreifen auf d. Rückenmark. Sitzungsbericht im Neurol. Zentralbl. Bd. 24, S. 87.

16) Eppinger, Zit. nach Rach.

17) Erb, Myxosarkom der Cauda equina. In Sternbergs Sehnenreflexe 1893.

18) Flatau und Starling, Ein Beitrag zur Klinik und zur Histopathologie der extramedullären Rückenmarkstumoren. Deutsche Zeitschr. f. Nervenheilkde. Bd. 31, S. 199.

19) Fox, Zit. nach Rach.

20) Fraenkel und Benda, Zur Lehre von den Geschwülsten der Rückenmarkshäute. Deutsche med. Wochenschr. 1898, S. 442.

21) Ganguillet, Beiträge zur Kenntnis der Rückenmarkstumoren. Inaug.-Diss. Bern 1878.

22) Gowers-Horsley, Ein Fall von Rückenmarksgeschwulst. Übersetzt von Brandis-Berlin. 1889.

23) Grünbaum, Allgem. Sarkomatose d. Pia mater. Sitzungsber. d. pathol. Society i. d. Deutschen med. Wochenschr. 1906, S. 702.

24) Grund, Über die diffuse Ausbreitung von malignen Tumoren, insbes. Gliosarkomen, in den Leptomeningen. Deutsche Zeitschr. f. Nervenheilkde. Bd. 31, S. 283.

25) Gull, Zit. nach Gowers-Horsley.

26) Hadden, Zit. nach Borst (7).

27) Harris, Zit. nach Borst (7).

28) v. Hippel, Ein Fall von multiplen Sarkomen des gesamten Zentralnervensystems und seiner Hüllen. Deutsche Zeitschr. f. Nerkenheilkde. Bd. 2, S. 388.

29) Hoffmann, Beiträge z. Kenntnis d. Geschwülste des Gehirns u. Rückenmarks. Zeitschr. f. rationelle Med. 1869, Bd. 34, S. 179.

30) Hofrichter, Über aufsteigende Degeneration des Rückenmarks. Inaug.-Diss. Jenn 1882.

31) Holmsen, Utbredt Sarkom i riggmarvens tynee hinder. Ref. im Neurol. Zentralblatt. Bd. 21, S. 552.

32) Jakob, Kasuistischer Beitrag zur Lehre von den Kleinhirnbrückenwinkeltumoren und von der diffusen Sarkomatose der Meningen des Zentralnervensystems. Zeitschr. f. die ges. Neurol. u. Psych. Bd. 3, S. 249.

33) Jumentié et Kononova, Cinq cas de tumeurs de la moêlle. Ref. i. Neurol. Zentralbl. Bd. 32, S. 427.

34) Kawashima, Über ein Sarkom der Dura mater spinalis und dessen Dissemination im Meningealraum mit diffuser Pigmentation der Leptomeningen. Virchows Archiv. Bd. 201, S. 297.

35) Klebs, Zit. nach Grund.

36) Klieneberger, Ein eigentümlicher Liquorbefund bei Rückenmarkstumoren. Monatsschr. f. Psych. u. Neurol. Bd. 28. S. 346.

37) Kronthal, Zur Pathologie der Höhlenbildung im Rückenmark. Neurol. Zentralbl. Bd. 8, S. 573.

38) Lemke, Über Gliome im Cerebrospinalsystem u. seinen Adnexen. Arch. f. klin. Chirurgie. Bd. 26, S. 525.

39) Lenz, Ein Fall von diffus ausgebreiteter Sarkombildung der Pia mater spinalis. Zieglers Beiträge. Bd. 19, S. 663.

40) Lobeck, Beitrag zur Kenntnis der diffusen Sarkome der Pia mater. Inaug.-Diss. Leipzig 1901.

41) Löhe, Zwei Fälle von Matastasenbildung bösartiger Geschwülste in der Leptomeninx. Virchows Arch. Bd. 206.

42) Lua, Diffuses Sarkom der Meningen. Autorefer. im Neurol. Zentralbl. Bd. 31, S. 866.

43) Makaritschew, Zit. nach Borst (7).

44) Markus, Ein Fall von diffuser Sarkomatose der Pia mater. Arch. f. Psych. 1913, Bd. 51, S. 322.

45) Mathies, Vier familiäre Fälle multipler Neuro-Myxofibrosarkomatose. Zeitschr. f. klin. Med. Bd. 77, S. 50.

46) Michael, Deutsche med. Wochenschr. 1902, S. 5. Demonstration.

47) Mohr, Zur Frage der diagnostischen Verwertbarkeit der einseitigen Stauungspapille und des einseitigen Exophthalmus bei Hirntumor. Klin. Monatsbl. f. Augenheilkde. Bd. 50.

48) Nonne, Sarkom des Kleinhirns mit multipler Sarkombildung in der Pia mater des Rückenmarks. Autoref. im Neurol. Zentralbl. Bd. 16, S. 285.

49) Derselbe. Über diffuse Sarkomatose der Pia mater des ganzen Zentralnervensystems. Deutsche Zeitschr. f. Nervenheilkde. Bd. 21, S. 396.

50) Ollivier, Zit. nach Borst (7).

51) Orlowsky, Sarkomatose des Rückenmarks. Sitzungsber. im Neurol. Zentralbl. Bd. 17, S. 92.

52) Ormerod, Zit. nach Borst (7).

53) Pel, Ein Fall von Myxom der Meningen des Rückenmarks. Berl. klin. Wochenschr. 1876, Bd. 32.

54) Pels-Leusden, Über einen eigentümlichen Fall von Gliom des Rückenmarks mit Übergreifen auf die weichen Häute. Zieglers Beiträge. Bd. 23, S. 69.

55) Pfersdorff, Zwei Sarkome der weichen Rückenmarkshäute. Inaug.-Diss. Strassburg 1900.

56) Rach, Über primäre Sarkomatose der innern Häute des Gehirns und Rückenmarks im Kindesalter. Zeitschr. f. Heilkde. Bd. 28. Supplementheft S. 78.

57) Redlich, Zur Kasuistik und Diagnostik der diffusen Geschwulstbildungen der Pia mater des Zentralnervensystems. Jahrbuch f. Psych. u. Neurol. 1905, S. 35.

58) Reich, Über Gelbfärbung der Cerebrospinalflüssigkeit. Mitteilg. a. d. Grenzgeb. d. Med. u. Chir. Bd. 25, S. 721.

59) Richter, Über einen Fall von multiplem Sarkom der inneren Meningen des Zentralnervensystems. Prager med. Wochenschr. 1886, Nr. 23, S. 213.

60) Rindfleisch, Über diffuse Sarkomatose der weichen Hirn- u. Rückenmarkshäute mit charakteristischen Veränderungen der Cerebrospinalflüssigkeit. Deutsche Zeitschr. f. Nervenheilkde. Bd. 26, S. 135.

61) Rosenblath, Ein Beitrag zur Lehre von den Geschwülsten des Zentralnervensystems. Deutsche Zeitschr. f. Nervenheilkde. Bd. 31, S. 335.

62) Saxer, Anatomische Beiträge zur Kenntnis der sogenannten Syringomyelie. Zieglers Beiträge. Bd. 20, S. 332.

63) Schaede, Über diffuse Geschwulstbildung in der Pia mater. Zeitschr. f. d. ges. Neurol. u. Psych. Bd. 6, S. 96.

64) Schataloff-Nikiforoff, Zit. nach Busch.

65) Schlagenhaufer, Kasuistische Beiträge zur pathol. Anatomie des Rückenmarks. Arbeiten aus dem Neurol. Institute von Obersteiner. Bd. 7, S. 208.

66) Schlesinger, Beiträge zur Klinik der Rückenmarks- u. Wirbeltumoren. Jena 1898.

67) Schmorl, Die pathologisch-histologischen Untersuchungsmethoden. 5. Aufl. 1909.

68) Schroeder, Ein Fall von diffuser Sarkomatose der gesamten Pia mater des Gehirns u. Rückenmarks. Monatsschr. f. Psych. u. Neurol. Bd. 6, S. 352.

69) Schultze, Ein Fall von eigentümlicher multipler Geschwulstbildung des Zentralnervensystems und seiner Hüllen. Berliner klin. Wochenschr. 1880, Nr. 39.

70) Schulz, Zit. nach Borst (7).

71) Schupfer, Über einen Fall von Gliosarkom im rechten Schläfenlappen. Monatsschr. f. Psych. u. Neurol. Bd. 24, S. 63.

72) Sicard u. Gy, Meningite sarcomateuse prédominance bulbo-protuberantielle. Revue neurol. 1908, Nr. 23. Ref. i. Neurol. Zentralbl. 09, S. 1092.

73) Strassner, Über die diffusen Geschwülste der weichen Rückenmarkshäute mit besonderer Berücksichtigung der extramedullären Gliomatose. Deutsche Zeitschr. f. Nervenheilkde. Bd. 37, S. 305.

74) Stumpf, Histologische Beiträge zur Kenntnis der Gliome. Zieglers Beitr. Bd. 51, S. 1.

75) Traube, Gesammelte Abhandlungen. Berlin 1871. Bd. II. Teil 2, S. 1005.

76) Turner, Zit. nach Rach.

77) Virchow, Die krankhaften Geschwülste. Berlin 1862. Bd. 1, S. 424.

78) Derselbe, Charité-Annalen. Bd. 9, Teil II, S. 151.

79) Weawer, Zit. nach Rach.

80) Westphal, A., Über multiple Sarkomatose des Gehirns und der Rückenmarkshäute. Arch. f. Psych. Bd. 26, S. 770.

Lebenslauf.

Ich, Friedrich Karl Ludwig Theodor Lahmeyer, evangelischer Religion, wurde am 5. September 1888 zu Frankenberg in Hessen-Nassau als Sohn des Gerichtsassessors Hermann Lahmeyer und seiner Ehefrau Martha geb. Rumpel geboren. Vom Herbst 1897 an besuchte ich das Königl. Wilhelmsgymnasium zu Cassel und bestand dort im Herbst 1906 die Reifeprüfung. Ich widmete mich nun dem Studium der Medizin. Zunächst drei Semester in Marburg, dann ein Semester in München. Nach dem fünften Semester in Marburg bestand ich dort die ärztliche Vorprüfung. Während des sechsten Semesters genügte ich der ersten Hälfte meiner Militärpflicht im 9. K. Bayer. Inf.-Reg. zu Würzburg. Im siebenten Semester studierte ich in Göttingen, die letzten Semester in Berlin, wo ich am 3. Juli 1912 die ärztliche Staatsprüfung bestand. Vom 15. Juli bis 31. Oktober war ich Medizinalpraktikant an der Berliner Chirurgischen Universitäts-Polikinik (Geh.-Rat Bier), vom 1. November am Landkrankenhaus zu Cassel, wo ich beiliegende Arbeit anfertigte.

Meine akademischen Lehrer waren folgende Herren:

In Marburg: Disse, Gasser, Korschelt, Kutscher, Lohmann, A. Meyer, Richarz, Schenk, Zincke, Zumstein.

In München: Cremer, Hertwig, Mollier, Neumayer.

In Würzburg: Borst.

In Göttingen: Birnbaum, Braun, Damsch, Heubner, Hirsch, Kaufmann, Lichtwitz, Schiek.

In Berlin: Bier, Bumm, Flügge, Fraenkel, Freund, Hefftter, Heubner, His, Jolly, Kaiserling, Klapp, Köllner, Kraus, Lesser, E. Meyer, v. Michel, Orth, Passow, Rosin, Sigwart, Strassmann, Waldeyer und Ziehen.

Druck von August Pries in Leipzig.